

WA  
↑00

T. C.  
Akdeniz Üniversitesi  
Tıp Fakültesi  
Kadın Hastalıkları ve Doğum  
Ana Bilim Dalı

+

JİNEKOLOJİK PELVİK TÜMÖRLERDE  
ULTRASONOGRAFİ

T176/1-1

UZMANLIK TEZİ

Dr. Fuat Kıvrın

Antalya - 1982

(176)

## Ö N S Ö Z

Uygulanması kolay, pratik, hastaya zararı olmayan, kolay tolere edilen ve ekonomik tanı yöntemlerinden biri olan ultrasonografi günümüzde git-tikçe önem kazanmakta, verdiği bilgilerin kalitatif ve kantitatif özellikleri nedeni ile de ayrı bir ilgi toplamaktadır. Bugün kullanılım alanı obstet-riği aşmış, jinekoloji, iç hastalıkları, genel cer-rahi, pediatri ve üroloji gibi dallarda da kendi-sinden geniş ölçüde yararlanılır duruma gelmiştir.

Bu noktadan yola çıkarak ultrasonografinin jinekolojik pelvik tümörlerin tanısındaki yeri ve önemini incelemeye ve sonuçların klinik bulgularla karşılaştırmaya yönelik bu çalışmanın düzenlen-me-sinde yardımlarını esirgemeyen Akdeniz Üniversitesi Tıp Fakültesi Kadın Hastalıkları ve Doğum Ana Bilim Dalı Öğretim Üyesi Sayın Doç.Dr. Mine ÜNER'e ve aynı Fakülte'den Kadın Hastalıkları ve Doğum Uzmanı Sayın Dr.M.Mesut YİNANÇ'a teşekkürlerimi arz ederim.

Dr.Fuat Kıvrın  
Antalya - 1982

## İ Ç İ N D E K İ L E R

	Sayfa
1. GİRİŞ VE AMAÇ.....	1
2. GENEL BİLGİLER.....	3
a. Tarihçe.....	3
b. Sonografinin fiziksel esasları.....	4
- U.S. dalgalarının yaratılmaları.....	5
- U.S. dalgalarının yayılma hızları....	5
- Refleksiyon.....	6
- Dağılma.....	6
- Absorbsiyon.....	6
- Yakın ve uzak alan.....	6
c. Ultrasonografların çalışma yöntemleri..	7
- Doppler sonografi yöntemi.....	7
- A-Mode.....	7
- M-Mode.....	7
- B-Scan.....	7
- Real-time-scan.....	8
- Kontakt-compound-scan.....	8
- Sektör-scan.....	8
d. U.S. dalgalarının canlı dokulara etki- leri.....	9
3. GEREÇ VE YÖNTEM.....	10
4. BULGULAR.....	14
5. KISALTMALAR.....	44
6. TARTIŞMA.....	45
7. SONUÇ.....	56
8. ÖZET.....	58
9. LİTERATÜR.....	59

## G İ R İ Ő V E A M A Ç

Yüksek frekanslı ses dalgalarının, biyo-akustik özellikleri farklı doku ve organlar arasındaki sınır yüzeylerden kısmen veya tamamen geri yansımaları ve bunların yakalanarak görülebilir hale getirilmemesinden temelinin alan ultrasonografi, obstetrikte rutin tanı yöntemi olarak kendini kabul ettirmiştir. Son yıllara kadar sadece gebeliğin incelenmesinde kullanılmış, fakat teknik gelişmelerle gereçlerin daha kaliteli resimler verebilir hale getirilmesinden sonra, karaciğer, pankreas, böbrekler, dalak, safra kesesi, uterus ve adneksler gibi iç yapıların incelenmesi mümkün olmuştur (14,25,26,31). Bu nedenle kullanılmı alanı gün geçtikçe genişlemiştir.

Jinekolojide palpasyonun kolay olması ve sıklıkla yeterli bulgu verdiğine inanılması nedeni ile uterus ve adnekslerle ilgili patolojik değişikliklerin saptanması için yeni yöntemlere fazla ilgi gösterilmemiştir. Jinekolojide ultrasonografinin gecikmeli olarak ele alınmasının bir nedeni belki de budur. Öte yandan jinekolojik pelvik organların ve bunların patolojik değişikliklerinin daha incelikte saptanmasında kullanılabileceğini ileri süren ilk çalışmalar (8,19,24,31,34,42,51) yayınlanınca ultrasonografinin jinekolojideki değeri tartışma konusu olmaya başlamıştır.

Bu alıřma, ultrasonografi ile jinekolojik pelvik tmrlerin tanısında elde edilen bulguların, klinik bulgular ile karřılařtırılmasıyla, ultrasonografinin jinekolojideki yeri ve nemini aıklamayı amalamıřtır.

## G E N E L B İ L G İ L E R

### TARİHÇE:

Ultrasound (Ultraschall, Ultrases) ilk kez ikinci dünya savaşı sırasında su altındaki cisimlerin lokalizasyonunu saptamak amacıyla Alman denizcileri tarafından kullanılmıştır (24). Langevin denizaltı ve gemilerin, Richardson buz dağlarının yerinin saptanmasında, Behm ise deniz derinliğinin ölçülmesinde yöntemden yararlanmışlardır (24).

Tıpta ilk kez 1942 yılında Dussik tarafından beyin dokusunun incelenmesi amacıyla kullanılmış, o zaman yönteme Hypersonografi adı verilmiştir (10). Bu yöntemde, hastanın başı suya sokularak su içinde baş yönüne yüksek frekanslı ses dalgaları gönderilmiştir. Başı geçen dalgalar yakalanarak değerlendirilmiş ve böylece beyin ventriküllerinin incelenmesi başarılmıştır (9).

1957'de Satomuro kalb hastalıkları tanısında Doppler Sonografi yönteminden yararlanılabileceğini ileri sürmüş (44), daha sonra Callagan ve ark.(2) ile Johnson ve ark.(20) aynı yöntemi çocuk kalb seslerinin saptanmasında kullanmışlardır. 1949'da Ludwig ve Struthers safra kesesi taşlarını (29), 1950'de Wild in vitro olarak mide karsinomunu (55), French, Wild ve Neal ise beyin tümörünü (12) sonografi ile göstermişlerdir.

A-Ekranı (A-Scan, A-Bild-Methode) ilk kez 1956 yılında tanı aracı olarak Mundt ve Hughes tarafından intraoküler tümörlerin tanısında oftalmolojik amaçlarla kullanılmıştır (35). Aynı yöntemden ilk kez jinekolojide 1961 yılında Donald ve Brown (7), 1962'de ise Willocks ve ark. (56) intrauterin olarak

biparietal çapın ölçülmesi amacıyla yararlanmışlardır. 1964 yılında Murooka ve Kratochwil birbirlerinden habersiz olarak ilk kez konjugata vera'nın ölçülmesini başardılar (24). 1965'de Kratochwil plasenta lokalizasyonunu yapabildi (27). Yine Kratochwil tarafından çocuk kalb atışları ve jinekolojik tümörlerin tanısı da yapılmıştır (24).

Çalışmada yararlandığımız B-Ekranı (B-Scan, B-Bild-Verfahren) ile çalışan araçlar ilk kez 1952 yılında geliştirilmiştir. Buna karşın klinikte kullanılmaları ancak Kossof'un (23) geliştirdiği teknik yenilikler sayesinde 1964 yılında mümkün olmuştur.

Son yıllarda kompüter ve elektronik alanlarındaki hızlı gelişmeler sonograflara da yansyınca çok iyi kalitede resimler verebilen araçlar geliştirilmiştir. Bu da çok sayıda çalışma ve araştırmaya temel olmuştur.

#### ULTRASONOGRAFİNİN FİZİKSEL ESASLARI:

Ultrasonografide yüksek frekanslı mekanik titreşimler kullanılır. İnsan kulağı ile duyulabilen seslerin frekansının alt sınırı saniyede 30 kadardır. Üst sınır ise yaşlılarda 12 000 iken gençlerde 16 000'e kadar yükselir. Ses dalgalarının frekansı insan kulağının işitemeyeceği bir değere yükselirse artık Ultrasound (Ultraschall, Ultrases) söz konusudur (18,24,30,45). Bu dalgaların frekansının alt sınırını Kratochwil (24) 16 000-20 000, Hollaender ise (18) 18 000 olarak belirtmişlerdir.

Ses dalgalarının frekanslara göre isimlendirilmeleri şöyledir (24) :

<u>Frekans</u>	<u>Tanım</u>
16'dan az	İnfr ses dalgaları
16-20 000	İşitilen ses dalgaları
16 000-10 <sup>10</sup>	Ultra ses dalgaları
10 <sup>10</sup> 'dan fazla	Hiper ses dalgaları

Ses dalgalarının saniyedeki titreşim sayısı Hertz (Hz.) olarak adlandırılır. 1000 Hz., 1 Kilohertz (kHz.), 1000 kHz. ise 1 Megahertz (mHz.) olarak kabul edilir (18,24). Tanı alanında 1-10 mHz.'lik titreşimlerden yararlanılmaktadır (17,18,24,30,45,47,49,50,58).

Ultrases (U.S.) dalgaları sadece katı ve sıvı ortamlarda ilerleyebilirler. Boşlukta, havada ve gaz ortamlarında ilerleyemezler. Bu tür ortamlara geldiklerinde sınırdan tamamen geri yansır. Yüksek frekanslı olduklarından kırılabilirler ve farklı ortamlardan geçerken bükülebilirler (18,24,30).

U.S. dalgalarının yaratılmaları : 1880'de P. Curie'nin tanımladığı "Piezoelektrik" etkiden yararlanılır. Bu etki kristaller üzerine basınç uygulandığında bir elektriksel gerilimin oluşmasından ibarettir. U.S. dalgalarını elde etmek için ise bunun tam aksi yöntem uygulanır. Kristaller üzerine elektrik akımı verilir. Kristaller buna yüzey değişiklikleri ve dolayısıyla mekanik titreşimler oluşturacak şekilde cevap verir (18,24,30). Bu amaçla çeşitli kimyasal maddeler ve kristaller kullanılabilirse de bugün bütün sonograflarda kuvarz kristallerinden yararlanılmaktadır (17,24,30,45).

U.S. dalgalarının yayılma hızları : İnsan vücudundaki ilerleme hızları dokudan dokuya farklılık gösterir. Ayrıca ortamın ısı da buna etki eder.



En yavaş olarak suda ilerlerken, en hızlı olarak insan kafa kemiğinde yol alırlar. Ortamın ısısı arttıkça hızları artar (17).

Refleksiyon : Dalgalar akustik özellikleri farklı doku ve organların sınır yüzeylerine gelince buradan kısmen geri yansır. Bir kısmı da ilerlemeye devam eder. Bu geri yansımaya refleksiyon denir. Dokular arası farklılık ne kadar çok ise (Örnek: Su-Kemik) refleksiyon o kadar büyük olur. Böylece elde edilen eko da o kadar kuvvetli olacaktır (18,24).

Dağılma : Farklı dokular arasındaki sınır yüzeyler genellikle düzgün değildir. Düzgün olmayan yüzeylerden geri yansıyan dalgalar farklı yönlere doğru ilerlerler. Buna dalgaların dağılması denir. Son yıllarda geliştirilen araçlarda bu olumsuz etki minimuma indirilmiştir (17).

Absorbsiyon : Dalgaların hareket enerjisinin dokular tarafından ısı enerjisine çevrilmesi anlamına kullanılır. Absorbsiyonun derecesi, doku özelliklerine, ortamın ısısına ve dalgaların frekansına bağlıdır. Frekans ve ısı arttıkça absorbsiyon artar. Sıvı ortamda absorbsiyon azken, kas, karaciğer ve beyin dokularında oldukça fazladır (18,24,30).

Yakın ve uzak alan : Yakın alan görülebilen ilk birkaç cm'lik alandır. Bu alanda dalgalar birbirine paralel olarak ilerlerler. Daha sonra, refleksiyon, dağılma ve absorbsiyon gibi etkilerle yönleri değişir. Artık uzak alan olarak nitelenen bu bölgede dalgalar birbirine paralel olmayıp düzensizdirler. İyi gereçlerde bu dezavantaj otomatikman ortadan kaldırılır. Böylece uzak alandaki organlar da görülüp değerlendirilebilir (17,45,50,58).

## ULTRASONOGRAFLARIN ÇALIŞMA YÖNTEMLERİ :

Günümüzde kullanılan gereçlerin sonografik çalışma yöntemleri şunlardır :

Doppler Sonografi Yöntemi : Dalgalara vericiden sürekli ve kesiksiz olarak gönderilirler. Hareket halindeki farklı yüzeylere çarptıklarında kısmen geri yansıtılırlar. Dalgaların hızı değişmiştir. İşte bu hız değişiklikleri gereçler tarafından işitilebilir veya yazdırılabilir hale getirilir. Çocuk kalb seslerinin dinlenmesini sağlayan gereçler bu yöntemle çalışır. Aynı yöntem son yıllarda damar değişikliklerinin (daralmalar, anevrizmalar gibi) saptanmasında geniş bir kullanılma alanı bulmuştur (40).

A-Mode : İmpuls-eko yöntemine dayanan, tek boyutlu bulgu veren en eski sistemdir (17,24). Dalgalar vericiden sürekli değil belirli aralıklarla impuls şeklinde gönderilir (24). Geri yansıyan dalgalar bir katod ışını borusu yardımı ile kuvvetlendirilerek ekrana yansıtılır. Kuvvetli dalgalar daha yüksek eğri çizer (18,24).

M-Mode : Çalışma sistemi A-Mode'daki gibidir. Tek fark dalgaların ekrana eğri şeklinde değil, büyüklükleri farklı noktalar olarak görülebilir duruma getirilmesidir. Eko şiddeti eğri yüksekliği ile değil noktaların büyüklüğü ile gösterilmektedir. Çocuk kalb seslerinin saptanmasında kullanılır.

B-Scan : İki boyutlu bir yöntemdir. Gerecin transducer denen kısmında genellikle 60-120 adet kuvarz kristali bulunur. Bunlara elektrik impulsu verilerek mekanik titreşimler yaratılır. Oluşturulan dalgalar hasta vücuduna gönderilir. Geri yansıyan dalgalar yine aynı transducer'la yakalanır. Her bir

kuvarz kristalinden bir çizgi yaratılmıştır. Bu çizgiler toplu halde ekranda gösterilir. Böylece 60-120 kadar çizgiden oluşan iki boyutlu bir resim ortaya çıkar. Bu tür gereçlerde kullanılan transducer'lar multi-array-transducer olarak isimlendirilmektedirler (17,30).

Real-Time-Scan (B-Scan, B-Bild-Verfahren, Echtzeitverfahren, Echoskopie) : B-Scan'de anlatılan sistem esastır. Vücudun bir kesiminden eş zamanlı bir kesit yüzey ekranda görülür. Hareketli organlar (Çocuk kalb atışları, damar pulsasyonları gibi) anında izlenir. Bu avantajına karşın resim kalitesinin her zaman optimal olmayışı dezavantajıdır. Bugün en çok kullanılan sistemdir (30,45,58).

Kontakt-Compound-Scan (Langsames B-Bild, Echotomografi, Statisches Verfahren, Manuelle Aufzeichnungstechnik) : Sistemin esası yine B-Scan'dir. Transducer vücut üzerinde gezdirilir. Transducer'in geçtiği yerden geri yansıyan dalgalar yakalanarak tutulur. Böylece vücudun büyük bir kısmına ait bir kesit resim elde edilir. Bu yöntemde hareket görülmez. Fakat resim kalitesi ve kapsamı büyüktür. Jinekoloji ve iç hastalıklarında tercih edilmektedir. En önemli dezavantajı çok pahalı oluşudur (50).

Sektör-Scan (Arc-Scan) : Transducer'den dalgalar birbirine paralel değil, 30 veya 60 derecelik açı yapacak şekilde gönderilir. Böylece geometrinin çarpıtıldığı tepesi yukarıda, üçgene benzer bir resim elde edilir. Kısmen eş zamanlıdır. Henüz fazla kullanılmama alanı bulamamıştır (50,58).

## U.S. DALGALARININ CANLI DOKULARA ETKİLERİ :

Sonografinin röntgen, kompüter tomografi, sintigrafi gibi diğer tanı yöntemlerine olan en büyük üstünlüğü, kullanılmasının kolay olması ve hasta tarafından iyi tolere edilmesinin yanında canlı hücrelere zarar verici etkisinin olmamasıdır. Buna karşın, özellikle üreme hücrelerine zarar verip vermediğini araştırmak amacıyla son yıllarda çok sayıda inceleme yapılmış ve tanı amacıyla kullanılan dozdaki U.S. dalgalarının hücrelere zararlı olmadığı gösterilmiştir (1,18,28,59). Bu konuda 1977 yılına kadar yapılan araştırmaların tamamı Dünya Sağlık Organizasyonu (WHO) tarafından toplanarak değerlendirilmiştir. Sonuçta tanı amacıyla kullanılan sonografların hücrelere bir zarar vermediği belirtilmiştir (49).

## G E R E Ç   V E   Y Ö N T E M


Remigius Hastanesinin (Leverkusen 3, Batı Almanya) Jinekoloji Kliniğinde yapılan bu çalışmada, 1.1.1981-1.4.1982 tarihleri arasında jinekolojik pelvik tümör tanısı konan 60 hastada ultrasonografi uygulandı. Sonografik muayene, jinekolojik muayene ve klinik tanı saptandıktan sonra yapıldı. Jinekolojik muayene, klinikteki en az 4 yıllık jinekoloji tecrübesi olan hekimler, sonografik gözlemler ise tezi hazırlayan tarafından uygulandı. Sonografiden önce klinik tanı biliniyordu.

Bulguların elde edilmesinde Toshiba firmasının SAL 20 A modeli real-time-parallel scan (B-Scan)'den yararlanıldı (Resim -1). 3,5 mHz.'lik transducer tercih edildi. Transducer ile hasta derisi arasındaki iletim, "Carbopol, formaldehit, gliserol, trietanolamin ve aqua demineralizata" içeren bir jelle sağlandı. Fotoğraflar önce polaroid yöntemle çekildi. Daha sonra alışılmış fotoğrafçılık yöntemleri ile çoğaltıldı.

Sonografik gözlem Donald tekniğine (8) göre dolu mesane ile yapıldı. Bu amaçla hastaya oral sıvı verildi. İçmesi sakıncalı veya olanaksız olan hastalara ya intravenöz infüzyon verildi ya da mesane serum fizyolojik ile idrar sondası yoluyla dolduruldu. Gözlemler hasta sırt üstü yatar pozisyonda yapıldı. Sonografik olarak saptanan tümörlerin büyüklükleri araçta bulunan mm hassaslığındaki otomatik sistem ile ölçüldü. Tümörün en büyük çapı ölçüye esas alındı. Tümörlerin lokalizasyonları, pelvis içinde orta hatta, pelvisin solunda, sağında ve Douglas'da olmak üzere

kaydedildi. Tümör yapıları kistik ya da solid olarak sınıflandırıldı. Her iki yapıyı da bulunduran tümörler, hangi yapı daha çok yer kaplıyorsa o guruba sokuldu. Bu kriterlerin ışığı altında sonografik tanı konarak kaydedildi.

Operasyon, klinik gözlem, histopatolojik tetkik Douglas ponksiyonu, laparoskopi ve genel anestezi altında muayene gibi yöntemlerle kesin tanı konuldu.



Resim -1 : Çalışmada kullanılan Toshiba, SAL 20 A modeli sonograf.

Olgularla ilgili Őu özellikler kayda alındı :

1. Sonografik muayene kayıt No.
2. İsim
3. Yaş
4. Klinik tanı
5. Jinekolojik muayene bulgusu
  - a. Tümörün kıvamı
    - Sert
    - Yumuşak
  - b. Tümörün lokalizasyonu
    - Orta hatta
    - Pelvisin sağında
    - Pelvisin solunda
    - Douglas'da
  - c. Tümörün büyüklüğü (cm olarak)
6. Sonografik tanı
7. Sonografi bulgusu
  - a. Tümörün yapısı
    - Solid
    - Kistik
  - b. Tümörün lokalizasyonu
    - Orta hatta
    - Pelvisin sağında
    - Pelvisin solunda
    - Douglas'da
  - c. Tümörün büyüklüğü (cm olarak)
8. Kesin tanı
  - a. Operasyon, klinik gözlem ve benzeri yöntemlere ait bulgular
  - b. Patolojik tanı

Bu alıřmadaki olguların kesin tanıları, grlř sıklıklarına gre sıralandı. Klinik ve sonografik tanının ka olguda kesin tanıya daha ok yaklařtıđı saptandı. Sonular birbirleri ile karřılařtırıldı.

Tmrlerin yapısal zellikleri, lokalizasyonları ve byklklerinin nceden saptanmasında, jinekolojik muayene ve sonografinin geređe yaklařım dereceleri, ayrı ayrı hesaplanarak kesin tanı bulguları ile karřılařtırıldı. Jinekolojik muayene ve sonografi bulgularının bir deđerlendirilmesi yapılarak hangisinin daha stn olduđu arařtırıldı.

Bylece, verilerin tamamına dayanarak, sonografinin jinekolojik pelvik tmrlerin tanısındaki deđerini saptanmaya alıřıldı. Elde edilen sonular, literatrdeki benzer alıřmalara ait sonularla karřılařtırılarak tartıřıldı.



## B U L G U L A R

Çalışmamızda incelediğimiz 60 olgunun 50'sinin yaşı 40'ın altında, 10'unun yaşı 41 ve daha fazla idi. En genç hasta 15, en yaşlı hasta ise 80 yaşındaydı. Hastaların yaş ortalaması  $39 \frac{8}{12}$  yıldır. Saptanan 8 malign bulgunun tamamı 41 yaşın üzerindedir. Olguların yaş guruplarına dağılımı ile benign ve malign bulguların hangi yaş guruplarında görüldüğü Tablo -1'de gösterilmiştir.

Yaş	Benign	Malign	Toplam
11-20	4	0	4
21-30	13	0	13
31-40	16	0	16
41-50	16	1	17
51-60	3	2	5
61-70	0	3	3
71-80	0	2	2
Toplam	52	8	60

Tablo -1 : Olguların yaş guruplarına göre dağılımı ile benign ve malign bulguların sayısı.

Kesin tanı, 44 olguda laparotomi, diğer olgularda ise Douglas ponksiyonu, klinik gözlem, laparoskopi, diagnostik küretaj, genel anestezi altında muayene, gebelik testi ve idrar sondası ile mesanenin boşaltılması gibi yöntemlerle konuldu. Olguların 46'sında histopatolojik tetkik kesin tanıyı destekledi. Kesin tanıya götüren yöntemler Tablo -2'de verilmiştir.

Kesin tanıya götüren yöntemler	Olgu sayısı
Laparotomi	44
Ponksiyon	4
Diagnostik küretaj	3
Klinik gözlemler	3
Laparoskopi	3
Genel anestezi altında muayene	1
Gebelik testi	1
Mesanenin boşaltılması	1
Toplam	60

Tablo -2 : Kesin tanıya götüren yöntemler ve olgu sayıları.

Tüm olguların 34'ü (%56,6'sı) adnekslerden kaynaklandı. Bunların büyük çoğunluğunu (25 olgu, tüm olguların % 41'i) benign over kistleri oluşturdu. Olguların 4'ünde overin adenokarsinomu, 2'sinde adneksitis, birinde ovulasyon, birinde saktosalpinks ve birinde de tubar gebelik saptandı. Tüm olguların kesin tanıları ve görülüş sıklıkları Tablo -3'de sıralanmıştır.

Sonografi ile over kistleri, içleri ekodan fakir, ya da tamamen yoksun, genellikle yuvarlak, iyi sınırlandırılmış oluşumlar olarak görüldüler. Bazan tek, bazan da birden fazla odacıklıydılar. Lokalizesyonları farklıydı ve herhangi bir özellik göstermiyordu. Resim -2'de Douglas'da bulunan tek odacıklı bir over kisti görülmektedir.

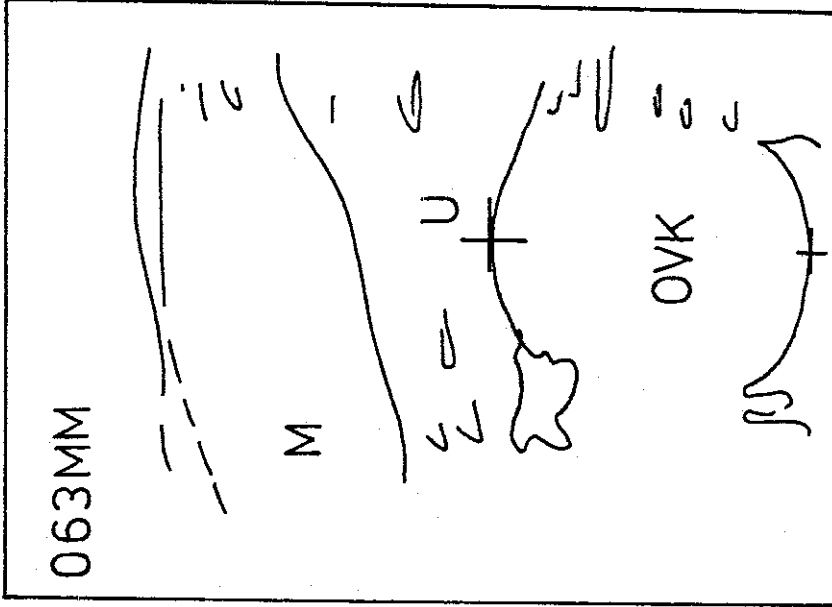

Over karsinomlarında, kistlerde görülen yapılara ek olarak, tümör duvarlarında düzensizlik ve iç yapıda karışıklık dikkati çekti. Resim -3, 21 No.'lu olguda saptanan over karsinomunun sonografik görünümünü vermektedir.

Saktosalpinks sonografik olarak over kistlerinden ayırmak her zaman kolay olmamaktadır. Over kistlerinden farkı, şeklinin yuvarlak olmayıp, düzensiz ve kıvrımlı oluşudur. Bu da her zaman görülmeyebilir (22,41,42). Bu çalışmada saptanan saktosalpinks olgusu Resim -4'de görülmektedir.

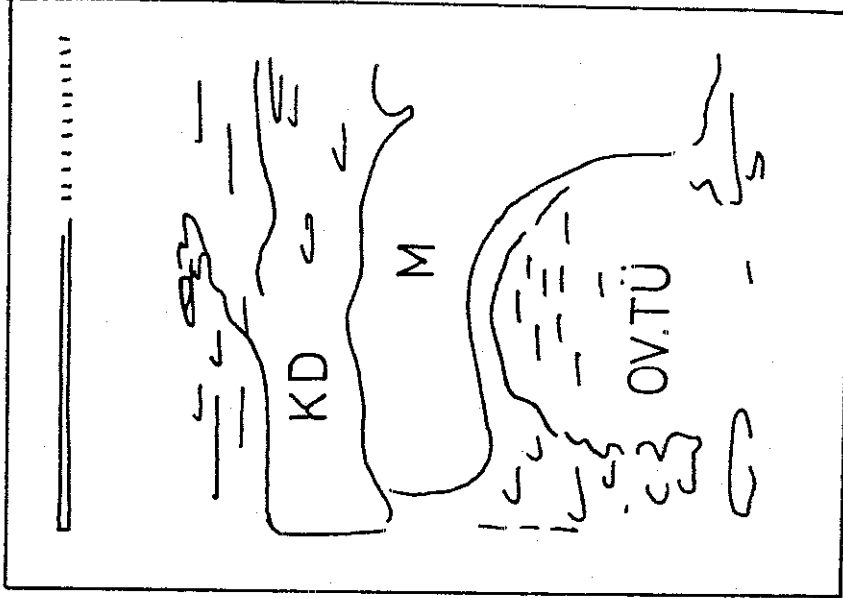
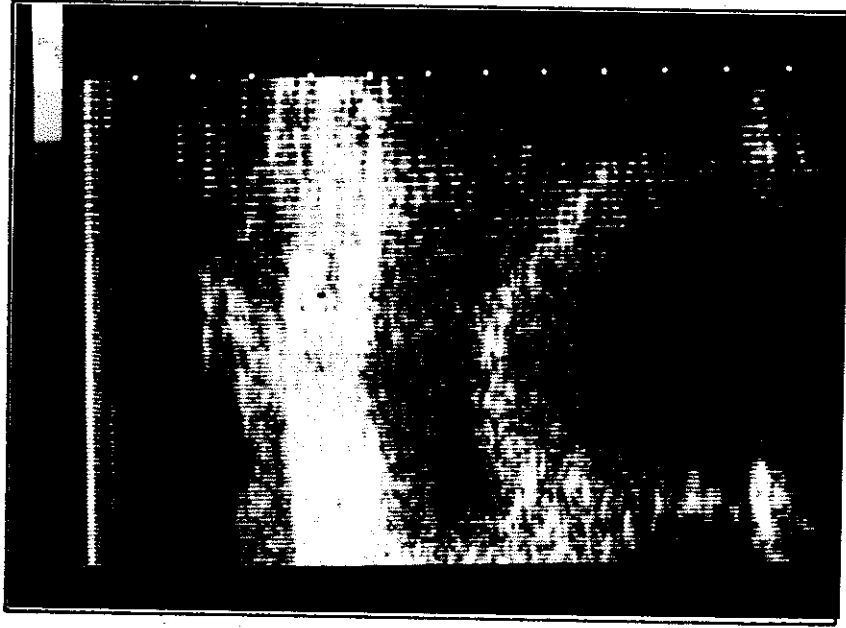
Tubar gebelik tanısı bir olguda (Olgu No.60) konuldu. Bu olguda, sol taraftaki tuba uterina'da genişleme ve içinde erken gebeliği andıran görünüme rastlandı. Resim -5, sözü edilen tuba uterina'yı göstermektedir. Aynı hastadaki uterus ise Resim'6'da verildi. Burada tipik "pseudo implantasyon halkası,"

Kesin tanı	Olgu sayısı	Yüzde (%)
ADNEKSLERLE İLGİLİ OLGULAR	<u>34</u>	<u>56,7</u>
-Korpus luteum kistleri	10	16,6
-Follikül kistleri	7	11,6
-Seröz over kistleri	5	8,3
-Overin adenokarsinomu	4	6,6
-Overin endometriozis kisti	2	3,3
-Adneksitis	2	3,3
-Overin müsinöz kistleri	1	1,6
-Ovulasyon	1	1,6
-Saktosalpinks	1	1,6
-Tubar gebelik	1	1,6
UTERUSLA İLGİLİ OLGULAR	<u>18</u>	<u>30,0</u>
-Uterus myomları	12	20,0
-Korpus uterinin adeno karsinomu	2	3,3
-Uterus sarkomu	2	3,3
-Abortus inkompletus	1	1,6
-Kistik glandüler hiperplazi	1	1,6
DIĞER OLGULAR	<u>8</u>	<u>13,3</u>
-Normal jinekolojik bulgu	4	6,6
-Douglas absesi	2	3,3
-Sigma divertikülü	1	1,6
-Dolu mesane	1	1,6
Toplam	60	100,0

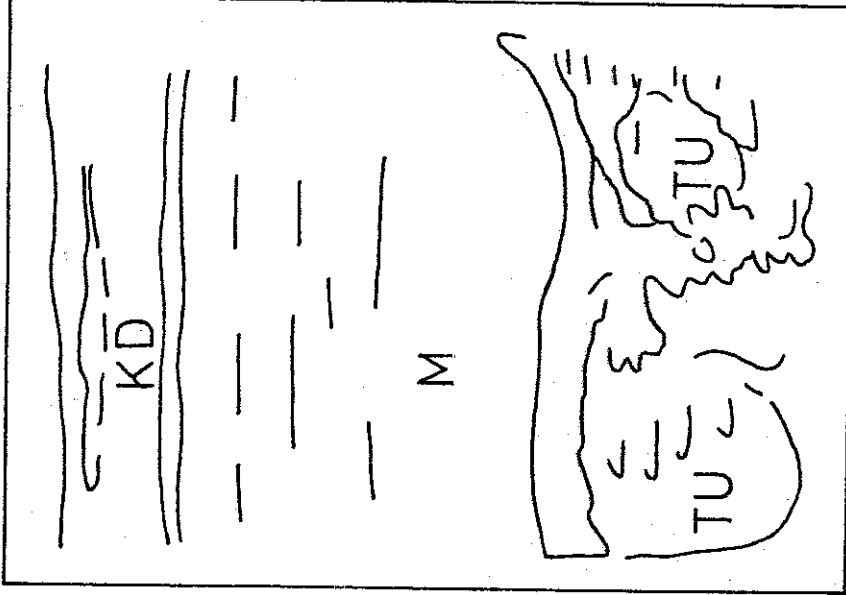
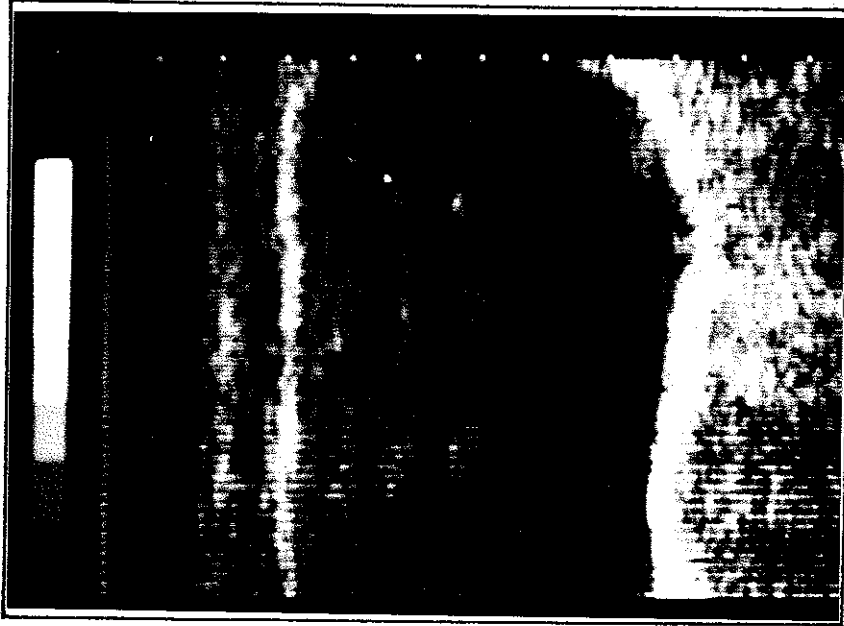
Tablo -3 : Tüm olguların kesin tanıları ve bunların görülüş yüzdeleri.



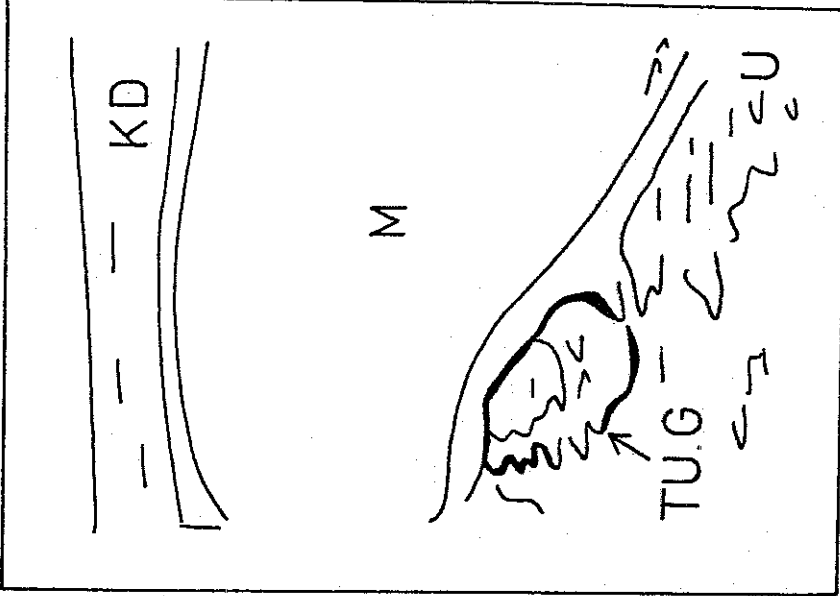
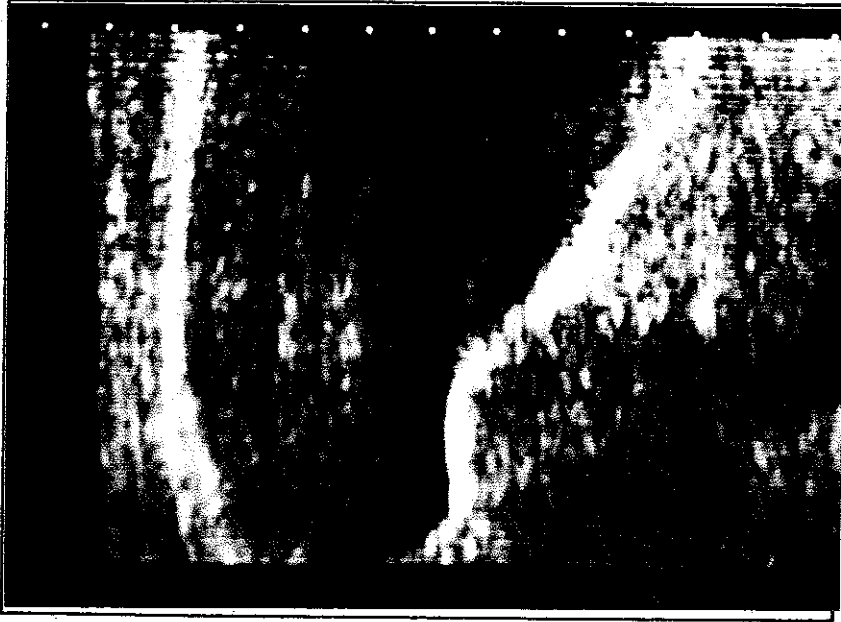Resim -2 : H.Y., 34 yaşında, olgu No.43, U.S. kayıt No.81590  
Klinik tanı: Douglas absesi. U.S. tanısı: Douglas'da over kisti  
Kesin tanı laparotomi ile konulmuş olup Douglas'da over kistidir.  
Resimde symphysis pubis üzerinden ve orta hatttan yapılan boyuna  
kesi görülmektedir. Sol kaudal, sağ kranial. Önde mesane (M),  
arkasında uterus (U) ve Douglas'da 63 mm çapındaki over kisti  
(OVK) yer almıştır. Kistin arka kısmındaki eko kuvvetlenmesi  
tanı için önemlidir.



Resim -3 : W.A., 51 yaşında, olgu No. 21, U.S. kayıt No.81112 Klinik ve U.S. tanısı: Malign over tümörü. Kesin tanı laparotomi ile konulmuş olup overin adenokarsinomudur. Symphisis pubis üzerinden yapılan longitudinal kesit. Sol kranial, sağ kaudal. Karın duvarının (KD) altında dolu mesane (M) ve onun da altında sınırları düzensiz, iç yapısı eko absorbe eden tümör görülmektedir. Bu yapının mesaneye yaptığı baskı da açıkça görülmüyor. Sa- dece bu resimle tümör lokalizasyonunu yapmak mümkün değildir.



Resim -4 : H.A., 28 yaşında, olgu No. 37, U.S. kayıt No.81679  
Klinik tanı: Over kisti. U.S. tanısı: Saktosalpinks. Kesin tanı  
saktosalpinkstir ve laparotomi ile konulmuştur. Symphisis pubis  
üzerinden ve sağ taraftan yapılan enine kesit. Dolu mesane'nin  
(M) altında tuba uterina'nın üst sınırı beyaz (fazla eko veren)  
bir çizgi şeklinde görülürken, bunun altında tubanın tamamı iki  
kısmında ve düzensiz bir şekilde kendini göstermektedir (TU).



Resim -5 : S.H. 21 yaşında, olgu No.60, U.S. kayıt No.82162  
Klinik ve U.S. tanısı : Sol taraftaki dış gebelik. Kesin tanı  
Tubar gebelik olup laparotomi ile konulmuştur. Symphisis pubis  
üzerinden ve sol tarafta yapılan enine kesit. Mesane'nin (M)  
altında tuba uterina, içinde gebelik muhtevası (TUG) görülmek-  
tedir. Aynı olgudaki uterus Resim-6'da verilmiştir.



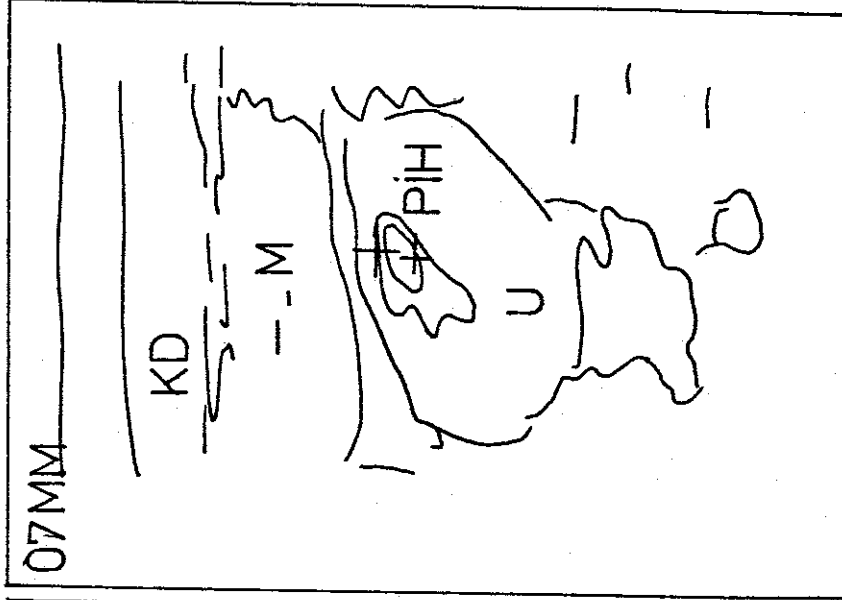
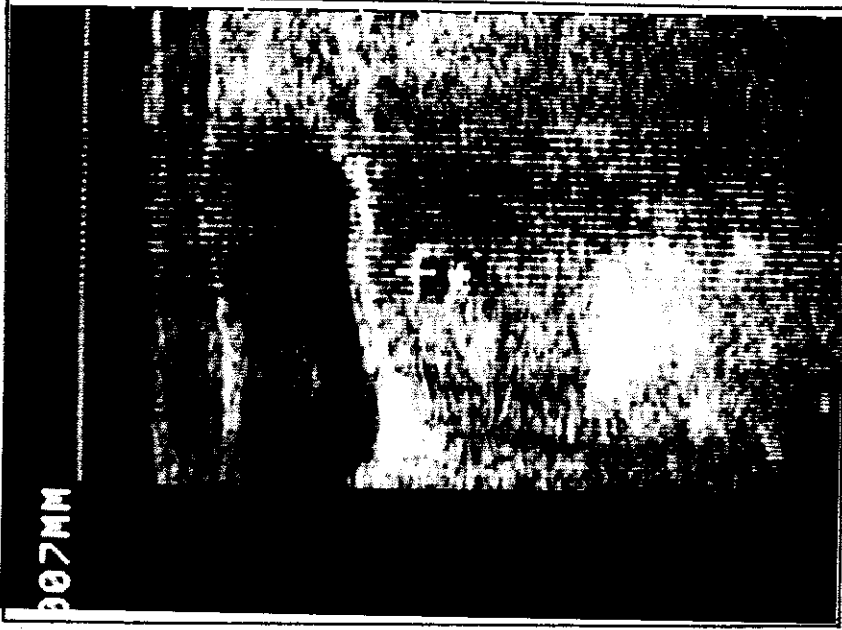görülmektedir. 7 mm çapında ölçülen bu oluşum, normal intrauterin gebeliğin erken devresinde de görülür (5,33,39,48,54). Bu nedenle bu bulgu sıklıkla yanlış tanıya götürmektedir.

Bu çalışmadaki olguların 18'inde (toplamın %30'u) uterusla ilgili değişiklikler saptandı. Bunların çoğunluğunu uterus myomları oluşturdu (12 olgu). Myomların dışında, 2 korpus uterinin adeno karsinomu, 1 abortus inkompletus ve 1 de endometriumun kistik glandüler hiperplazisi bulundu. Bu olgular Tablo -3'de sıralanmıştır.

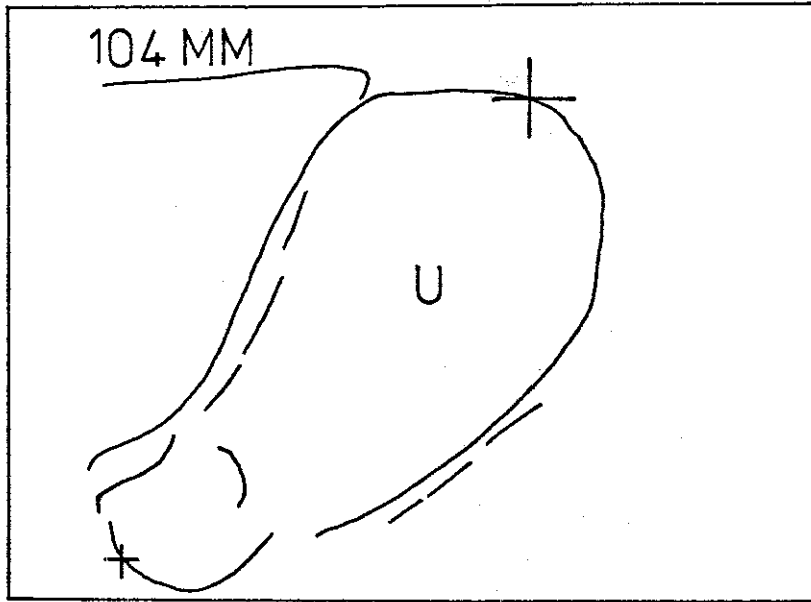
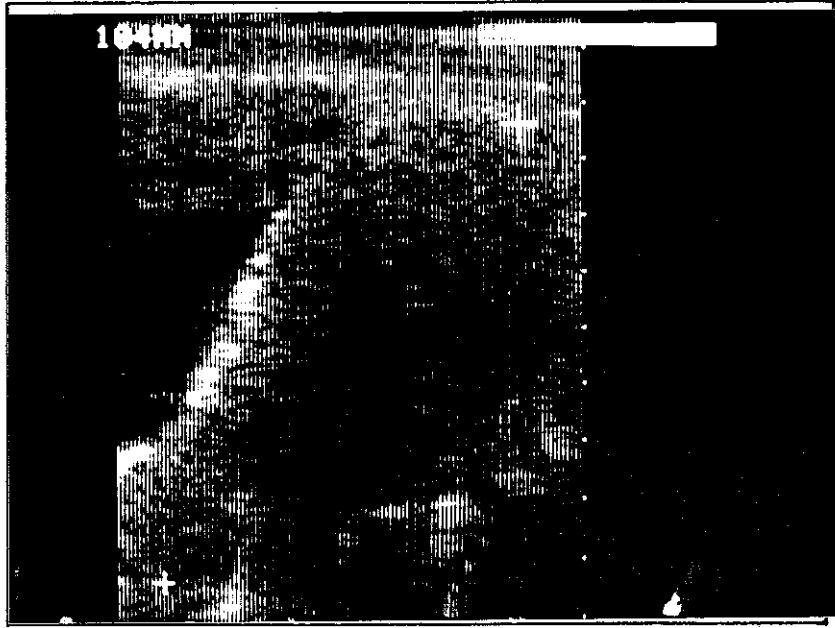
Uterus myomları, sınırları genellikle düzgün, içleri homojen ve ekodan kısmen fakir görünüm veren yapılar şeklindeydiler. Sonografik dalgaların uterus myomları tarafından kısmen absorbe edildiği gözlemlendi. Bu, oluşumun arka kısımlarında ekoda bir zayıflama şeklinde kendini gösterdi. Solid bir yapının belirtisi olan bu özellik (19,22,30,36,42) Resim -7 ve 8'de görülmektedir. Bu resimler 58 ve 30 No.'lu olgulardan alınmıştır.

Uterusun malign değişikliklerindeki sonografik bulgular olgudan olguya farklıydı. Malignite tanısını koydurabilecek özellikler (Tümör kenarlarının düzensiz oluşu, tümör içindeki ekoda homojenitenin olmayışı) görüldü. Bu çalışmada saptanan bir uterus sarkomunun (Olgu No.19) sonografik görünümü Resim -9'da verilmiştir.

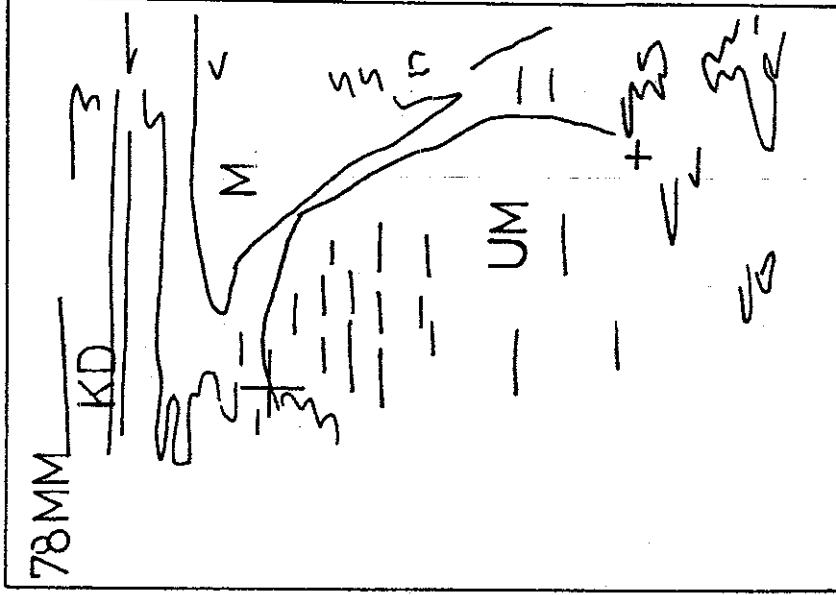
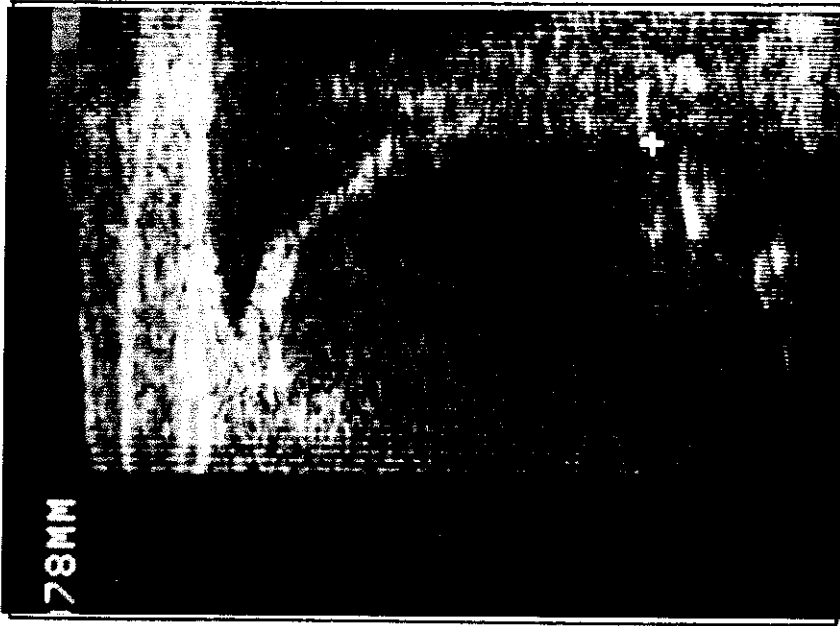
Çalışmamızda yer alan 8 olguda (toplamın % 13,3'ü) adneksler ve uterusu ait herhangi bir patolojik değişiklik saptanamadı. Bunların 4'ünde klinik jinekolojik bulgunun patolojik olmasına karşın sonografi normal bulgu verdi. Kesin tanıları sonografik tanılarına uygundu ( Olgu No. 3,8,51,57 ). Resim-10 normal sonografik bulguyu göstermektedir.



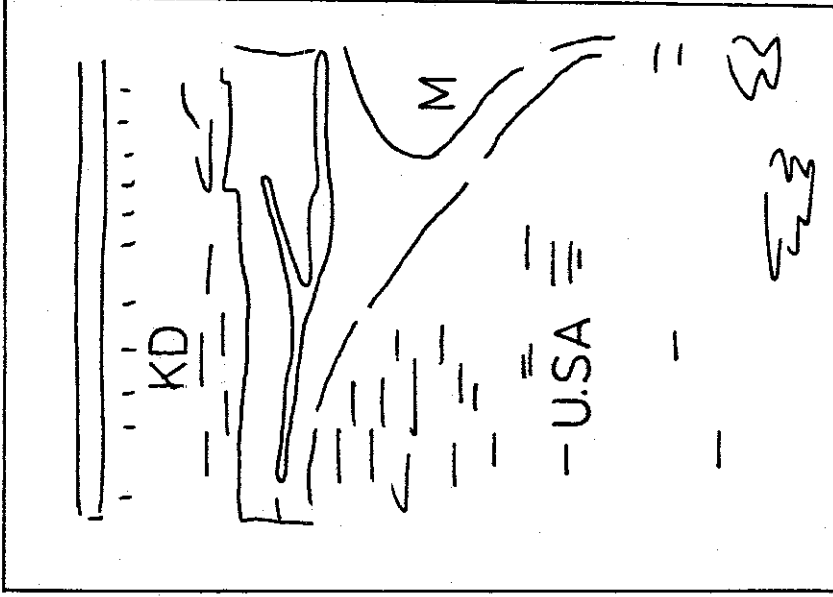
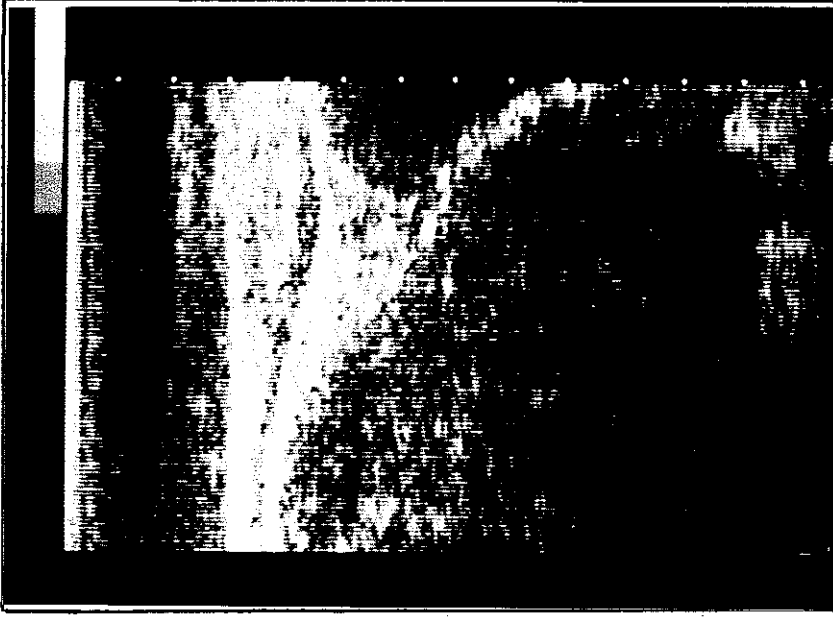
Resim -6 : S.H., 21 yaşında, olgu No. 60, U.S. kayıt No.82162  
Klinik ve U.S. tanısı : Sol taraftaki dış gebelik. Kesin tanı:  
Sol tarafta tübar gebelik. Kesin tanı laparotomi ile konulmuş-  
tur. Symphysis pubis üzerinden ve orta hattan yapılan enine  
kesit. Mesanenin (M) arkasında uterus (U) ve bunun da içinde  
pseudomiyom (PIH) görülmektedir. İçinde embriyo-  
nal parçaların olmayışı normal gebelikten farklıdır.



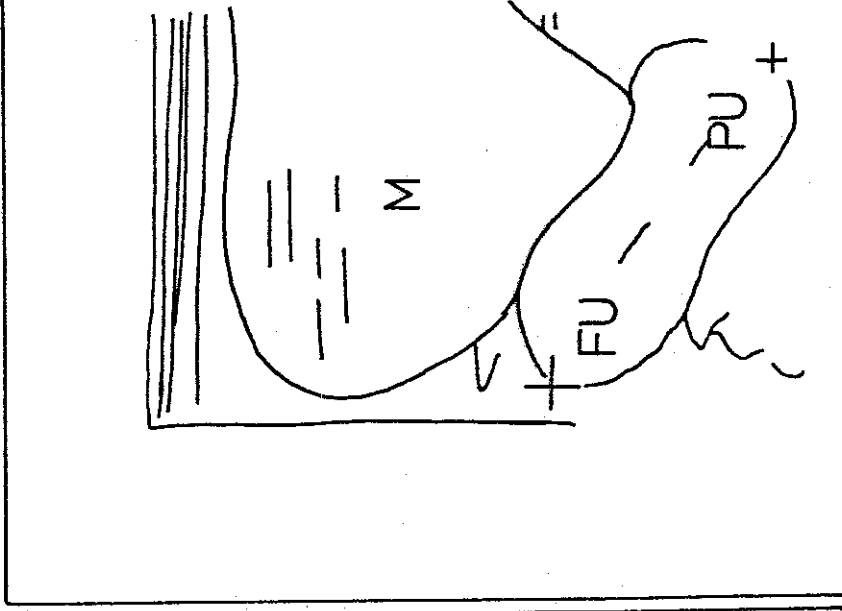
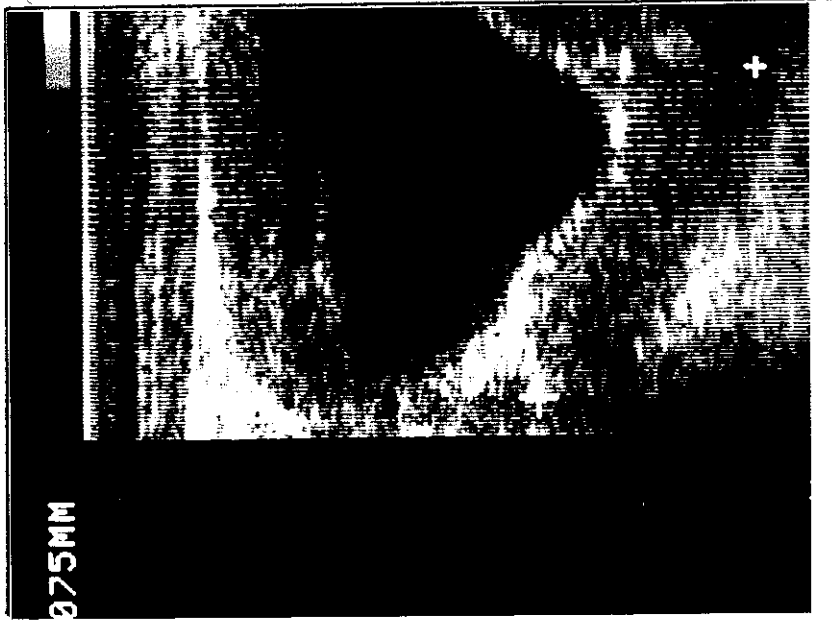
Resim -7 : M.F., 50 yaşında, olgu No. 58, U.S. kayıt No. 82209. Klinik ve U.S. tanısı: Myom uteri. Kesin tanı : Myom uteri. Abdominal histerektomi ve histopatolojik tetkik kesin tanıya götürmüştür. Symphysis pubis üzerinde, orta hattan yapılan boyuna kesitte : önde mesane (M), arkasında 10,4 cm boyundaki uterus görülmektedir. Uterusun sınırları düzgün olup içindeki ekonun arkaya doğru gittiği azaldığı dikkati çekmektedir.



Resim -8 : H.I., 43 yaşında, olgu no. 30, U.S. No. 81730. Klinik, sonografik ve kesin tanı : Uterus myomu. Kesin tanı laparotomi ile konulmuştur. Resimde symphysis pubisin üzerinde ve orta hatta hatta yapılan longitudinal kesit görülmektedir. Sol kranial, sağ kaudal'dır. Mesane'nin (M) arkasında 78 mm boyutundaki uterus myomu yer almaktadır. Uterus myomunun (UM) içindeki ekoda azalma, yani U.S. dalgalarının absorpsiyonu dikkati çeken önemli özelliktir.



Resim -9 : H.A., 80 yaşında, olgu No.19, U.S. kayıt No.82095  
Klinik tanı : Korpüs uterinin malign tümörü. U.S. tanısı :  
Malign uterus tümörü. Kesin tanı histerektomi ve patoloji ile  
konmuş olup uterus sarkomudur. Resimde symphysis pubis üzerin-  
den yapılan longitudinal kesit görülmektedir. Sol kranial, sağ  
kaudaldır. Mesanenin (M) arkasında iç yapısı düzensiz ve aşırı  
oranda U.S. dalgası absorbe eden uterus sarkomu (USA) yer  
almaktadır.



Resim -10 : A.M., 40 yaşında, olgu No. 57, U.S. kayıt No.82226  
Klinik tanı :Douglas absesi, U.S. tanısı :Normal jinekolojik  
görünüm. Douglas ponksiyonu sonucu : Negatif. Kesin tanı :  
Douglas absesi yok. Jinekolojik bulgu normal. Symphisis pubis  
üzerinden ve orta hattın yapılıan boyuna kesit. Sol kranial  
sağ kaudaldır. Mesanenin (M) arkasında, fundus uteri (FU) ve  
portio uteri (PU) görülüyor.

Bu çalışmadaki olgulardan 2'sinde Douglas'da sıvı toplanması gördük. Özellikle uterusun görülebildiği hastalarda Douglas boşluğunu görmek zor olmamaktadır. Fakat uterusun bulunmadığı hastalarda oryantasyonun zor olması nedeniyle bu alanın incelenmesi güçleşmektedir (11). Bizim hastalarımızın bir tanesinde uterus, serviks kanseri nedeni ile çıkarılmıştı (Olgu No. 17). Buna karşın sıvı toplanmasını sonografi ile saptayabildik (Resim -11).

Çalışmamızda yer alan bir hastada saptanan sigma divertikülü ancak laparotomi sonucu tanınabildi. Ne klinik jinekolojik muayene ve ne de U.S. doğru tanı koyabildi (Olgu NO.32).

Bir olguda da dolu mesane klinik tanıyı yanılttı (Olgu No.20). Hasta, jinekolojik muayeneden önce tuvalete gönderildiğinden, mesanenin boş olduğu varsayımı ile over kisti tanısı konuldu. Fakat jinekolojik muayeneyi izleyen sonografik gözlemle over kisti olarak saptanan kitlenin mesane olduğu anlaşıldı (Resim -12). Mesane atonisinin yukarıdaki yanılığa neden olduğu 76 yaşındaki hastada idrar sondası ile 400 ml idrar boşaltıldı.

Ayrıca olguların iki tanesinde sonografi ile asit saptandı. Bu hastalarda kesin tanı korpus uteri'nin adeno karsinomu (Olgu No. 16) ve over karsinomu (Olgu No. 41) idi. Çalışmanın konusu jinekolojik pelvik tümörler olduğundan asit değerlendirmeye sokulmadı.

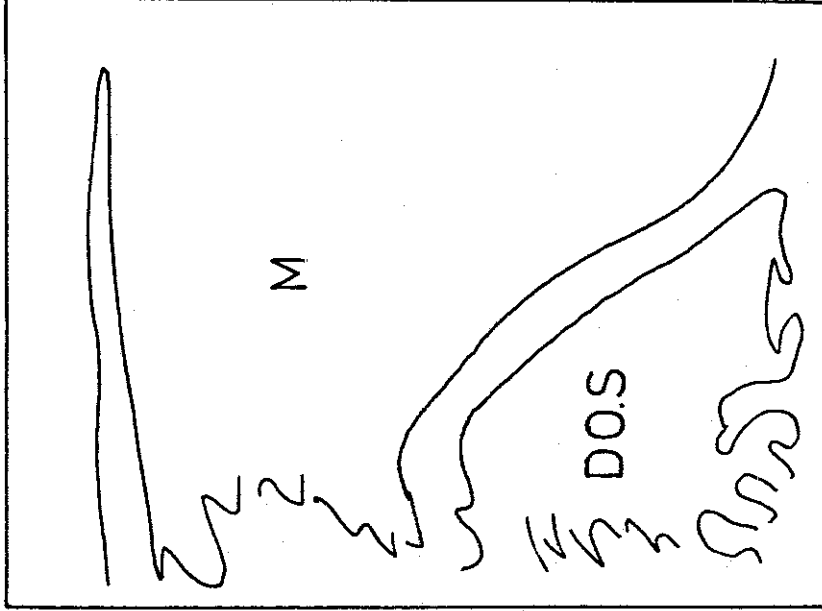
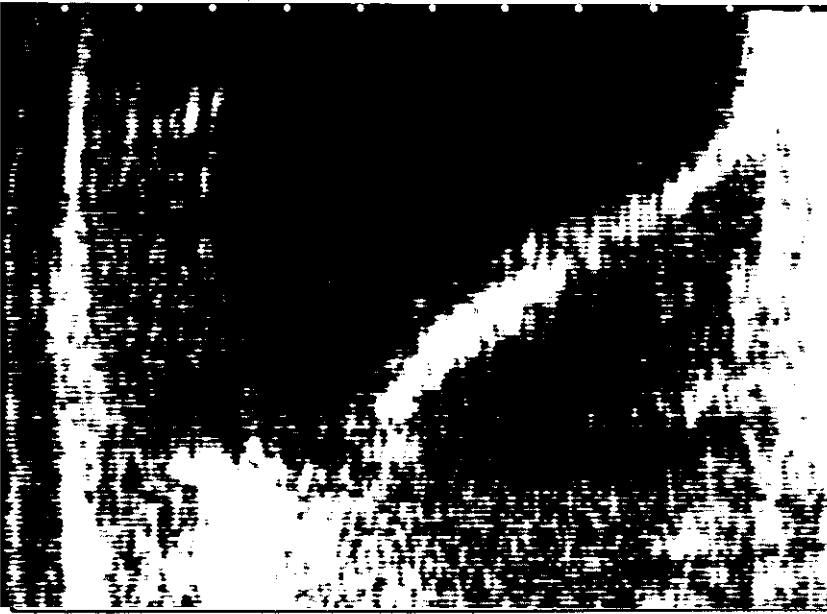
Kesin tanıdan gidilerek benign-malign ayırımı yapıldığında, olguların 52'sinin benign (% 86,6), 8'inin ise malign (% 13,3) olduğu görüldü. Malign olanlar, over karsinomu (4 olgu), korpus uterinin adeno karsinomu (2 olgu) ve uterus sarkomu (2 olgu)

(2 olgu) olarak belirlendiler. Benign olgulardan 25'i (toplamın % 41,6'sı) over kistleri idi. Tüm olguların benign-malign ayırımı, bunların sayı ve yüzde oranları Tablo -4'de verilmiştir.

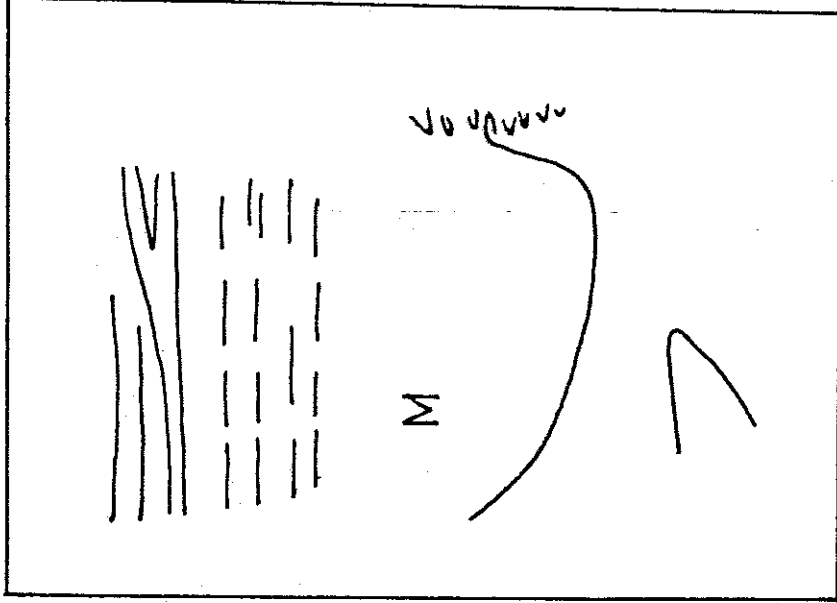
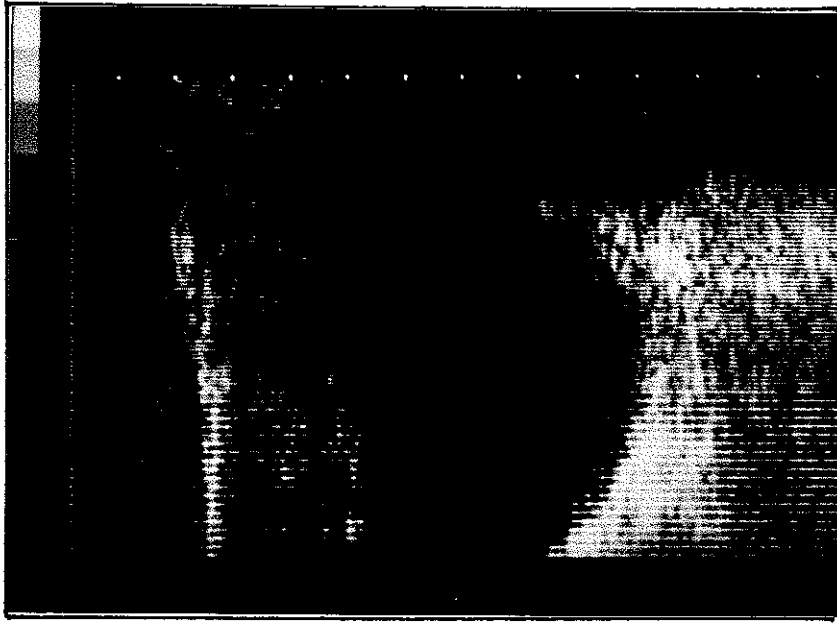
Olgu	Sayı	%
<b>BENİGN OLGULAR</b>	<u>52</u>	<u>86,7</u>
-Over kistleri	25	41,6
-Uterus myomları	12	20,0
-Normal bulgu	4	6,6
-Douglas absesi	2	3,3
-Adneksitis	2	3,3
-Saktosalpinks	1	1,6
-Tubar gebelik	1	1,6
-Ovulasyon	1	1,6
-Abortus	1	1,6
-Kistik glandüler hiperplazi	1	1,6
-Sigma divertikülü	1	1,6
-Dolu mesane	1	1,6
<b>MALİGN OLGULAR</b>	<u>8</u>	<u>13,3</u>
-Over karsinomları	4	6,6
-Korpus uterinin adeno ca.	2	3,3
-Uterus sarkomu	2	3,3
<b>Toplam</b>	<b>60</b>	<b>100,0</b>

Tablo -4 : Olguların benign ve malign oluşlarına göre sayıları ve bunların tüm olgu sayısına göre yüzde değerleri.





Resim -11: A.M., 39 yaşında, olgu No. 17, U.S. kayıt No.82161  
Klinik, U.S. ve kesin tanılar: Douglas absesi. Kesin tanı  
Douglas ponksiyonu ile konulmuş olup 50 ml pis kokulu cerenat  
boşaltılmıştır. Symphisis pubis üzerinden ve orta hattın ya-  
pılan longitudinal kesit. Sol kranial, sağ kaudaldir. Önde  
Mesane (M), arkasında sıvı dolu Douglas boşluğu (DOS) görülmek-  
tedir. Uterus yoktur.



Resim -12 : C.R., 76 yaşında, olgu No. 20, U.S. kayıt No.82074  
Klinik tanı :Over kisti. U.S. tanısı : Dolu mesane. Kesin tanı:  
Mesane atonisi, dolu mesane. Resim, symphisis pubis üzerinden  
ve orta hatttan yapılan boyuna kesiti göstermektedir. Sol kranial  
sağ kaudaldır. Aşırı derecede dolu mesane (M) ile gösterilmiştir.  
İdrar sondası ile 400 ml idrar boşaltıldıktan sonra bulgu  
kayboldu.

Çalışmamızda elde edilen kesin tanı sonuçları, 50 hastada tümör olduğunu göstermiştir. Bunların 31'i (tüm tümörlerin % 62'si) kistik veya yumuşak yapıdaydılar. Geriye kalan 19 tümör ise (tüm tümörlerin % 38'i) sert veya solid özellik taşıyordu (Tablo-5).

Tümör yapısı	J.M.		U.S.		Toplam	
	D	Y	D	Y		
Kistik veya yumuşak	17	14	30	1	31	
Solid veya sert	19	0	19	0	19	
Toplam	Sayı	36	14	49	1	50
	%	72	28	98	2	100

Tablo -5 : Jinekolojik muayene ve sonografi ile tümör yapılarının önceden saptanması ve bunların kesin tanı değerlerine göre doğruluk dereceleri.

Jinekolojik muayene ile tümör yapısının önceden saptanması 36 olguda (tümörlerin % 72'si) doğru sonuç verdi. Yanılgı ise 14 hastada (tümörlerin % 28'i) görüldü. Jinekolojik muayene ile yapısal özelliği yanlış saptanan tümörlerin tamamı kistik veya yumuşaktı. Öte yandan solid veya sert yapıdaki tümörlerin tamamı jinekolojik muayene ile önceden saptanabildi. Bu konu ile ilgili değerler Tablo -5'de verilmiştir.

Sonografi ile tümörlerin 49'unun (tüm tümörlerin % 98'i) yapısal özellikleri doğru olarak saptandı. Sadece 1 hastada (tümörlerin % 2'si) yanlış tanı konuldu. Bu olguda (Olgu No. 18) tümörün kistik olmasına karşın sonografi ile solid olduğu kanısına varıldı.

Tüm olguların yapısal özelliklerine göre, jinekolojik muayene ve sonografi tanılarının doğruluk dereceleri ve bunların yüzde değerleri Tablo -5' de verilmiştir.

Bu çalışmada değerlendirilen bulguların lokalizasyonlarının önceden saptanması yönünden de, jinekolojik muayene ve sonografi verileri birbirleri ile karşılaştırıldılar. Bu karşılaştırma ile ilgili değerlerin toplamı Tablo -6'da verilmiştir. Tüm bulguların % 35'i orta hatta, % 30'u solda, % 26,7'si sağda ve % 8,3'ü Douglas'da lokalize idi. Sol taraftaki bulguların % 72,2'si palpasyonla doğru olarak saptanırken bu oran sonografide % 94,4 bulunmuştur. Diğer lokalizasyonlara ait değerler birbirlerine yakındır. Genel bir değerlendirme yapıldığında, doğru lokalizasyonun sonografi ile % 91,7, jinekolojik muayene ile ise % 83,3 oranında saptandığı görülmüştür.

Bulguların büyüklüklerinin jinekolojik muayene ve sonografi ile saptanması ve bunların gerçeğe yaklaşım dereceleri ayrıca incelendi. Değerler Tablo-7' de görülmektedir. Eğer ölçümler kesin tanı değerlerine % 20 oranında yaklaşmışsa doğru olarak kabul edildiler. Hata oranı % 20'den fazla olan olgular yanlış sonuç vermiş gibi değerlendirildiler. Literatürdeki benzer çalışmalarda da aynı kriter kullanılarak değerlendirme yapılmıştır (46,60).

Olguların % 90'ında (54 olgu) büyüklük sonografi ile doğru olarak saptanırken bu oran jinekolojik muayene ile % 55 (33 olgu) idi.

Yöntem	L o k a l i z a s y o n					
		Orta	Sol	Sağ	Dougl.	Topl.
JİNEKOLOJİK MUAYENE	n	19	13	13	5	50
	D %	90,5	72,2	81,3	100	83,3
	n	2	5	3	0	10
	Y %	9,5	27,8	18,7	0	16,7
SONOGRAFİ	n	20	17	14	4	55
	D %	95,2	94,4	87,5	80,0	91,7
	n	1	1	2	1	5
	Y %	4,8	5,6	12,5	20,0	8,3
KESİN TANI	n	21	18	16	5	60
	%	35,0	30,0	26,7	8,3	100

Tablo -6 : Bulguların lokalizasyonlarının dağılımı, jinekolojik muayene ve sonografi ile doğru ve yanlış tanılarının sayı ve yüzde oranları. Yüzde değerleri her bir tanı yöntemi için ayrı ayrı hesaplanmıştır.

Yöntem	Doğru tanı		Yanlış tanı	
	Sayı	%	Sayı	%
J.M.	33	55	27	45
Sonografi	54	90	6	10

Tablo -7 : Bulguların büyüklüklerinin saptanmasında jinekolojik muayene ve ve sonografinin verdiği sonuçlar ve bunların doğru, yanlış oranları.

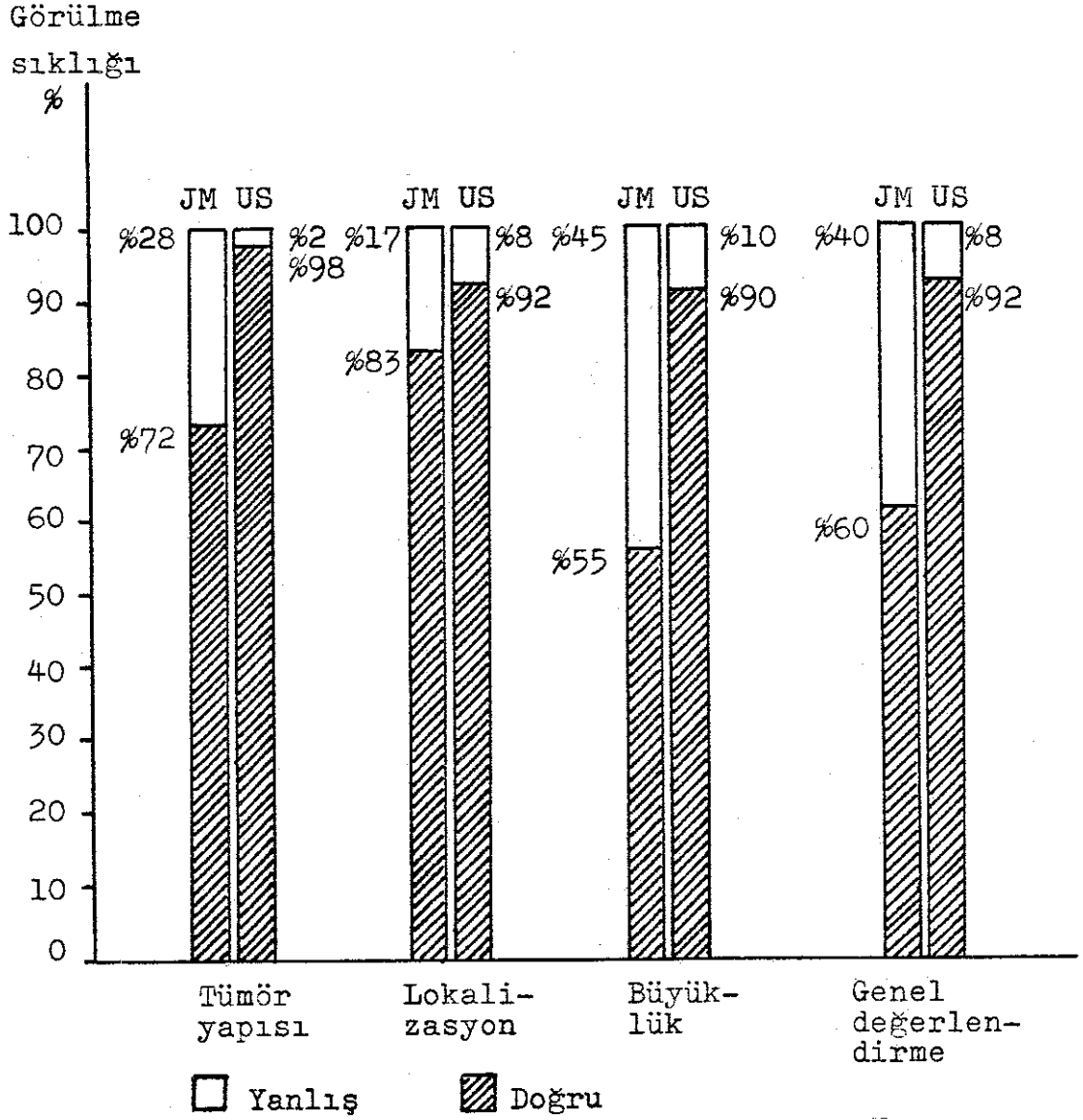
Jinekolojik muayene ve sonografi ile konulan tanıların kesin tanıya uygunlukları araştırılmış ve şu bulgular elde edilmiştir: Jinekolojik muayene ile konan tanılardan 36'sı (tüm olguların % 60'ı) kesin tanı ile aynı iken, 24 olguda (tüm olguların % 40'ı) tanı yanlış olmuştur. Öte yandan sonografi 55 hastada (toplamın % 91,7'si) doğru sonuç vermiş, ancak 5 hastada (toplamın % 8,3'ü) yanılmıştır. Bu konu ile ilgili değerlerin tamamı Tablo -8'de verilmiştir. Gerek jinekolojik muayene ve gerekse sonografi ile tanıya gidilirken, tümörlerin yapısal özellikleri, lokalizasyonları ve büyüklüklerinin saptanmasındaki doğruluk kriter olarak alınmıştır. Bu özelliklerin birden fazlasında yanlış saptama olmuşsa ya da bir özellikte de olsa tanıdan uzaklaştırıcı nitelikte önemli yanılma varsa, tanı yönteminin yanlış sonuç verdiği kabul edilmiştir. Kesin tanıların bu şekilde değerlendirilmesi literatürdeki benzer araştırmalarda da söz konusudur (46,60).

Kesin tanı	Toplam sayı	Klinik T.		U.S.Tanı	
		D	Y	D	Y
<u>ADNEKSLERE AİT OLGULAR</u>	<u>34</u>	<u>17</u>	<u>17</u>	<u>32</u>	<u>2</u>
-Korpus luteum kistleri	10	7	3	10	0
-Follikül kistleri	7	3	4	7	0
-Seröz over kistleri	5	2	3	4	1
-Over adeno ca.	4	4	0	4	0
-Endometrioze kisti	2	0	2	2	0
-Adneksitis	2	0	2	1	1
-Müsinöz over kisti	1	0	1	1	0
-Ovulasyon	1	0	1	1	0
-Saktosalpinks	1	0	1	1	0
-Tubar gebelik	1	1	0	1	0
<u>UTERUSA AİT OLGULAR</u>	<u>18</u>	<u>17</u>	<u>1</u>	<u>17</u>	<u>1</u>
-Uterus myomları	12	12	0	11	1
-Korpus uterinin adeno ca.	2	2	0	2	0
-Uterus sarkomu	2	2	0	2	0
-Abortus	1	0	1	1	0
-Kistik glandüler hiperpl.	1	1	0	1	0
<u>DİĞER OLGULAR</u>	<u>8</u>	<u>2</u>	<u>6</u>	<u>6</u>	<u>2</u>
-Normal jinekolojik bulgu	4	0	4	4	0
-Douglas absesi	2	2	0	1	1
-Sigma divertikülü	1	0	1	0	1
-Dolu mesane	1	0	1	1	0
Toplam	Sayı 60	36	24	55	5
	% 100	60	40	91,7	8,3

Tablo -8 : Tüm olguların kesin tanıları ve kesin tanıya götürme yönünden klinik bulgular ile sonografi bulgularının doğruluk oranları.

Jinekolojik muayene ve sonografi ile elde edilen bulgular ve tanıların kesin tanıya göre doğruluk oranları Şekil -1'de toplu olarak gösterilmiştir.

Çalışmada incelenen olguların bütün özellikleri ise Tablo -9'da verilmiştir.



Şekil -1 : Jinekolojik muayene ve sonografi bulgularının toplu sonuçları.



Olgu No.	Sonografik Muayene Kayıt No.	İsib	Yaş	Klinik tanı	J.M. bulgusu			Sonografik tanı	Sonografik bulgusu			K e s i n T a n ı	
					Kıvrak	Lokaliz.	Büyükük		Yapı	Lokaliz.	Büyükük	Operasyon ve gözlem bulguları	Patolojik tanı
1	82287	K.C.	31	Tubar gebelik	YU	Sağ	5cm	Abort.ink. Over kisti	K	Sağ	3,5 cm	Lap.,Over kisti,sag	Abortus,3 cm Follikül kist
2	82265	K.T.	33	Over kisti	YU	Sağ	6cm	Over kisti	K	Sağ	5 cm	Lap.,Over kisti,sag	Seröz over kisti,5 cm
3	82267	S.S.	21	Gebelik, 18. Hafta	YU	Orta	15cm	Normal uterus	SO	Orta	6 cm	Gebelik testi Neg.Gebelik ypk.	-
4	82271	R.R.	34	Over kisti	SE	Sağ	4cm	Over kisti	K	Sağ	3,5 cm	Lap.,Over kisti,sag	Korpus luteum kisti,4 cm
5	82247	H.A.	49	Over kisti	YU	Sol	7cm	Over kisti	K	Sol	2,6 cm	2 Hafta sonra bulgu yok oldu	-
6	82225	H.E.	47	Myom uteri	SE	Orta	8cm	Myom uteri	SO	Orta	8 cm	Lap., myom uteri,orta	Myom uteri, 8 cm
7	82231	H.I.	52	Endometrio- ze kisti	SE	Sağ	8cm	Over kisti	K +SO	Sağ	6 cm	Lap.,Over kisti,sag	Korpus luteum kisti,8 cm
8	82233	C.G.	27	Myom uteri	SE	Orta	8cm	Normal uterus	SO	Orta	6,5 cm	Anestezi ile bulgu:U.S.gibi	-
9	82208	G.G.	22	Over kisti	YU	Sol	4cm	Over kisti	K	Sol	2,7 cm	Takipde küçüldü Lap.yapılmadı	-
10	82215	J.M.	44	Over tümörü	SE	Sol	6cm	Over kisti	K	Sol	4,8 cm	Panksiyon, Over kisti 5 cm	Panksiyon sı- visında maligh nücre yok

Olgu No.	Sonografik muayene kayıt No.	İstih	Yaş	Klinik tanı	J.M. bulgusu			Sonografik tanı	Sonografik bulgusu			K e s i n T a n ı	
					Kayış	Lokaliz.	Büyükük		Kayı	Lokaliz.	Büyükük	Operasyon ve gözlem bulguları	Patolojik tanı
11	82220	H.E.	38	Over tümörü	SE	Sağ	8cm	Over kisti	K	Sağ	6,7 cm	Lap., Over kisti, sağ	Endometrioz kisti, 7 cm
12	82223	A.E.	39	Myom uteri	SE	Orta	9cm	Myom uteri	SO	Orta	8 cm	Lap., Myom Uteri, orta	Myom uteri, 8 cm
13	82185	K.A.	29	Over tümörü	SE	Sol	5cm	Over kisti	K	Sol	7 cm	Lap., Over kisti, sağ	Korpus luteum kisti, 4 cm
14	82168	S.A.	44	Myom uteri	SE	Orta	9cm	Myom uteri	SO	Orta	9 cm	Lap., Myom uteri, orta	Myom uteri, 8,5 cm
15	82146	J.M.	43	Over kisti	YU	Sol	8cm	Over kisti	K	Sol	4 cm	Lap., Over kisti, sol	Korpus luteum kisti, 5 cm
16	82103	P.S.	67	Uterusun malign tü.	SE	Orta	4cm	Uterus tü- mörü+Asit	SO	Orta	4 cm	Lap., Uterus Tü.+Asit, Orta	Korpus uteri Adeno Ca., 4cm
17	82161	A.M.	39	Douglas absesi	YU	DO.	5cm	Douglas'da sıvı	K	DO.	5 cm	Panksiyon, 50 ml cehahat	-
18	82104	W.M.	56	Over Ca.	SE	Sol	10 cm	Over kisti	SO	Sol	6,2 cm	Lap., Over kisti, sol	Seröz over kisti
19	82095	H.A.	80	Korpus Ca.	SE	Orta	12 cm	Malignuterus tümörü	K	Sağ	15 cm	Lap., pelvise metastaze Tü.	Uterus sarkomu, en az 15cm
20	82074	C.R.	76	Over kisti	YU	Orta	10 cm	Dolu mesane	K	Orta	10	İdrar sondası 400 ml idrar	-

Olgu No.	Sonografik muayene kayıt No.	İsme	Yaş	Klinik tanı	J.M. bulgusu			Sonografik tanı	Sonografik bulgusu			Kesin Tanı	
					Klavis	Lokaliz.	Büyükük		Yapı	Lokaliz.	Büyükük		
21	82112	W.A.	51	Over Ca.	SE	Sol	9cm	Malign over tümörü	S0	Sol	10 cm	Lap., Over Tümörü, sol	Over adeno Ca., 11 cm
22	82075	B.T.	50	Disfonksiyonel kanama uterus büyük	YU	Orta	10cm	Endometriyum hiperplazisi	S0	Orta	7 cm	D&C+Anestezi ile muayene	Kistik gland. hiperplazi
23	82038	M.C.	24	Over kisti	YU	Sol	4cm	Normal U.S. bulgusu	-	-	-	Adneksitisi	-
24	82008	T.F.	37	Uterus myomu	SE	Orta	10cm	Abortus inkompletus	S0	Orta	8 cm	D&C	Decidua HM.:7cm
25	81812	S.S.	33	Uterus myomu	SE	Orta	10cm	Uterus myomu	S0	Orta	10 cm	Lap., myom uteri, orta	Myom uteri 9 cm
26	81794	S.P.	22	Douglas absesi	SE	DO.	8cm	Over kisti	K	Sol	9 cm	Douglas absesi, drenaaj, 40ml	-
27	81774	J.H.	50	Myom uteri	SE	Orta	12cm	Subseröz myom	S0	Sağ	4 cm	Lap., intra-lig. myom, sağ	Myom uteri 4 cm
28	81779	S.I.	47	Myom uteri	SE	Sol	10cm	Subseröz myom	S0+K	Sağ	6 cm	Lap., Over kisti, sağ	Seröz over kisti, 5 cm
29	81777	Z.M.	29	Myom uteri	SE	Sağ	8cm	Over tümörü	S0	Sağ	6 cm	Lap., intralig. myom, sağ	Myom 5 cm
30	81730	H.I.	43	Myom uteri	SE	Sağ	9cm	Malign uterus tümörü	S0	Sağ	7,8 cm	Lap., myom uteri, sağ	Leiomyosarkom 8 cm

Olgu No.	Sonografik inayene kayıt No.	İsım	Yaş	Klinik tani	J.M. bulgusu			Sonografik tani	Sonografi bulgusu			Kesin Tani	
					Klavm	Lokaliz.	Büyükük		Yapı	Lokaliz.	Büyükük		
31	81745	M.H.	49	Myom uteri	SE	Orta	8cm	Myom uteri	SO	Orta	9 cm	Lap., uterus myomu, orta	Uterus myomu, 10 cm
32	81706	M.M.	60	Over tümörü	SE	Sol	5cm	Normal bulgu	-	-	-	Lap., Sigma divertikülü	-
33	81719	D.H.	38	Over kisti	YU	Sağ	7cm	Over kisti	K	Sağ	5,3 cm	Lap., Over kisti sağ	Korpus albi- kana kisti, 5cm
34	81679	M.S.	40	Over tümörü	SE	Sağ	8cm	Over kisti	K+SO	Sağ	8 cm	Lap., Over kisti, sağ	Misinöz over kisti, 8 cm
35	81669	S.S.	39	Over kisti	YU	Sol	6cm	Over kisti	K	Sol	4 cm	Lap., over kisti, sol	Korpus luteum kisti, 6 cm
36	81678	S.B.	29	Over tümörü	SE	Sağ	4cm	Over kisti	SO+K	Orta	4 cm	Lap., over kisti, sağ	Korpus luteum kisti, 4 cm
37	81679	H.A.	28	Over kisti	YU	Sağ	5cm	Saktosalpinks	K	Sağ	5 cm	Lap., Sakto- y salpinks, sağ	Saktosalpinks 5 cm
38	81672	W.M.	42	Over Ca.	YU	Orta	15cm	Over Ca.	K+SO	Orta	14 cm	Lap., over Ca., orta	Over adeno ca 15 cm
39	81641	B.G.	42	Over kisti	YU	Sağ	5cm	Over kisti	K	Sağ	5 cm	Lap., over kisti, sağ	Follikül kisti, 5 cm
40	81603	R.G.	18	Adneksitis	YU	Sol	2cm	Over kisti	K	Sol	3,4 cm	Lap., over kisti, sol, 3cm	-

Olgu No.	Sonografik kayıtların No.	İsim	Yaş	Klinik tanı	J.M. bulgusu			Sonografik tanı	Sonografik bulgusu			Kesin Tanı	
					Kısa	Lokaliz.	Büyüklük		Yapı	Lokaliz.	Büyüklük		
41	81622	S.H.	63	Metastaz yapmış Tü.	SE	Orta	pelvis dolu	Genital Tü.+Asit	SO	Orta	pelvis dolu	Lap., pelvisde metastaze Tü.	Patolojik tanı Over Ca.
42	81583	K.D.	25	Over kisti	YU	Sol	4cm	Normal bulgu	-	-	-	Lapsk., sol, Adneksitis	-
43	81590	H.J.	34	Douglas abse	SE	DO	5cm	Over kisti	K	DO	6,3 cm	Lap., Over kisti, Douglas	Endometrioze kisti, 6 cm
44	81603	U.M.	53	Over Ca.	SE	Orta	?	Over tümörü	SO	Orta	?	Lap., over Tü. metastaze, orta pelvis dolu	Over Ca.
45	81472	S.E.	40	Myom uteri	SE	Orta	10cm	Myom uteri	SO	Orta	9,2 cm	Lap., myom uteri, orta	Uterus myomu 10 cm
46	81447	F.C.	15	Over kisti	YU	Sol	5cm	Over kisti	K	Sol	5,2 cm	Lap., Over kisti, sol	Korpus albikans kisti, 5
47	81289	K.C.	32	Over kisti	SE	Sağ	6cm	Over kisti	K	Sağ	7 cm	Lap., Over kisti, sağ, 6cm	-
48	81279	D.M.	28	Tubar gebe.	SE	Sol	4cm	Normal bulgu	-	-	-	D&C, Abortus inkompletus	Abortus+ Endometritis
49	81132	I.E.	34	Over Tü.	SE	Sağ	8cm	Over kisti	K	Sol	4 cm	Lap., over kisti, sol	Korpus luteum kisti, 5cm
50	81159	Z.E.	43	Over tümörü	SE	Orta	12cm	Over kisti	K	Sol	14 cm	Lap., Over kisti, sol	Seröz over kisti, 10cm

Olgu No.	Sonografik muayene kayıt No.	Yaş	Klinik tanı	J.M. bulgusu			Sonografik tanı	Sonografi bulgusu			Kesin Tanı	
				Kivim	Lokaliz.	Büyükük		Yapı	Lokaliz.	Büyükük	Operasyon ve gözlem bulguları	Patolojik tanı
51	81547	K.M. 27	Over kisti	YU	Sol	4cm	Normal bulgu	-	-	-	-	-
52	81315	N.M. 16	Over kisti	YU	Sol	6cm	Over kisti	K	Sol	5,2 cm	Lap., over kisti, sol	Seröz over kisti, 6 cm
53	81079	K.J. 47	Myom uteri	SE	Sol	8cm	Myom uteri	SO	Orta	16cm	Lap., myom uteri, orta	Uterus myomu 11 cm
54	82329	E.G. 43	Over kisti	SE	Sol	5cm	Over kisti	K	Sol	3,7 cm	Lap., over kisti, sol	Folikül kisti 4 cm
55	82288	R.G. 70	Uterusun malign Tü.	SE	Orta	8cm	Uterusun malign Tü.	K+SO	Orta	8,5 cm	Lap., uterus Tü., ortada	Korpus uteri adeno Ca., 9cm
56	82306	H.B. 40	Myom uteri	SE	Orta	8cm	Myom uteri	SO	Orta	11,7 cm	Lap., uterus myomu, orta	Myom uteri 11 cm
57	82226	A.M. 40	Doğuş ağrı	SE	DO	5cm	Normal U.S. bulgusu	-	-	-	Punksiyon negatif	-
58	82209	M.F. 50	Uterus myomu	SE	Orta	9cm	Uterus myomu	SO	Orta	10,4 cm	Lap., Uterus myomu, orta	Myom uteri 10 cm
59	82219	G.G. 19	Over kisti	YU	Sol	5cm	Over kisti	K	Sol	4 cm	Lap., over kisti, sol	Korpus luteum kisti, 5 cm
60	82162	S.H. 21	Dış gebelik	YU	Sol	4cm	Dış gebelik	K+SO	Sol	5 cm	Lap., tubar gebelik, sol	Tubar gebelik 4 cm

Tablo -9 : Bu çalışmada değerlendirilen olguların toplu sonuçları.

## K I S A L T M A L A R

D	: Doğru
DO	: Douglas
DOS	: Douglas'da sıvı
HM	: Histerometre
JM	: Jinekolojik muayene
K	: Kistik
KD	: Karın duvarı
KU	: Korpus uteri
Lap.	: Laparotomi
Lapsk.	: Laparoskopı
M	: Mesane
n	: Olgu sayısı
OVK	: Over kisti
OVTÜ	: Over tümörü
P	: Palpasyon
PIH	: Pseudo implantasyon halkası
PU	: Portio uteri
SE	: Sert
SO	: Solid
TU	: Tuba uterina
TUG	: Tubar gebelik
U	: Uterus
UM	: Uterus myomu
US	: Ultrasound, Ultraschall, Ultrases
USA	: Uterus sarkomu
Y	: Yanlış
YU	: Yumuşak

## T A R T I Ő M A

Ultrasonografi, bugün obstetrikte rutin tanı yöntemi olarak kendini kabul ettirmiştir. Öte yandan jinekolojide kullanılması henüz yaygınlık kazanmamıştır. Fakat son teknik gelişmelerin sonografik gereçlere yansımından sonra daha iyi kalitede resim veren gereçler yapılmıştır. Bu da sonografi ile iç organların görülerek değerlendirilmesine olanak sağlamıştır. Böylece yöntem, karaciğer, böbrek, dalak ve pankreas gibi organların gözlenmesinin yanı sıra uterus ve overlerin incelenmesinde de kullanılma alanı bulmuştur. Jinekolojide sonografik deneyim ve bu konu üzerine yayınlar obstetrikdekinden çok azdır.

Ultrasonografinin jinekolojideki yeri gün geçtikçe değer kazanmaktadır. Son araştırma ve yayınlar (3,4,11,21,25,26,32,36,43,46,47,60) dikkate alınırse, aşağıdaki durumda ultrasonografinin kullanılmasının yararlı olduğu kabul edilmelidir :

- 1 . Uterusun büyüklüğünün, şeklinin ve sınırlarının saptanmasında.
- 2 . İntrauterin pessarların görülmesi ve uterus içindeki yerleşimlerinin kontrolünde.
- 3 . Dış gebelik ayırıcı tanısında.
- 4 . Hormon tedavisi uygulanan hastalarda overlerin aşırı stimülasyonunun araştırılmasında.
- 5 . Laparotomilerden sonra oluşabilecek karan duvarı hematomlarının görülmesinde.
- 6 . Myoma uteri olgularında, myomların büyümelerinin izlenmesinde.
- 7 . Over tümörlerinin tanısında.



8 . Malign tümörlerin karaciğer metastazlarının olup olmadığının araştırılmasında.

9 . Sitostatik veya radyasyon tedavisi sırasında metastazların takibinde.

10. Asit tanısında ve gerektiğinde ponksiyon yapılacak yerin saptanmasında.

11. Palpasyon bulgusunun yeterli olmadığı veya yeterli bilgi vermediği durumlarda.

12. Palpasyonun mümkün olmadığı veya sakıncalı olduğu hastalarda. Örnek : Aşırı şişmanlarda, ağrı nedeni ile karın duvarının kasıldığı durumlarda ve çocuklarda.

13. Mesanede idrar rezidülerinin saptanmasında. (Özellikle post operatif olgularda idrar sondasını gereksiz kılmak amacıyla)

14. İdrar inkontinensi olgularında mesane tabanı ile uretral açının değerlendirilmesinde.

Donald (8), en iyi sonografi gözleminin hasta sırt üstü yatar pozisyonda ve dolu mesane ile yapılabileceğini bildirir. Aynı görüşü Elling (11), Lutz (30), Kobayashi (22), Kratochwil (24), Rosenberg (41), Ruppın (42), Schillinger (46) ve Zanke (60) de paylaşmaktadırlar. Öte yandan Hill (16), obstetrik olgularında trendelenburg pozisyonunu tavsiye etmiştir. Serviksin daha iyi görülebileceği ileri sürülen bu pozisyonun, jinekolojik sonografide bir önemi yoktur. Fakat, Platt'ın tanımladığı, eş zamanlı jinekolojik muayene ve sonografi, tümörlerin lokalizasyonlarının saptanmasında kullanılabilecek önemli bir muayene şekli olarak değerlendirilmelidir (38).

Jinekolojik muayene kesinlikle dolu mesane ile yapılmalıdır. Acoustic window, full bladder, ultrasonik Fenster gibi isimler verilen ve sonografik görüşü kolaylaştıran bu durumun yararları şöylece sıralanabilir :

1. Uterus pelvisde yukarı doğru itilerek görülmesi kolaylaşır.

2. Uterusun önünde sıvı dolu bir alan olduğundan, U.S. dalgalarında bir kayıp olmaz. Böylece elde edilen resmin kalitesi yükselir.

3. Mesanenin görülmesi ile diğer organlara olan yer oryantasyonu kolaylaşır.

4. Uterus üzerine barsakların gelmesi engellenir. Barsaklardaki gazlar U.S. dalgalarının geri yansımalarına neden olur. Barsakların arkasındaki organ ve oluşumların görülmesi olanaksız hale gelir.

Bu görüşlerin ışığı altında (11,25,38,47) biz de çalışmamızı hasta sırt üstü yatar pozisyonda ve mesane dolu iken yaptık.

Uterusun sonografik görünümünün, dolu mesanenin arkasında, armut şeklinde, kenarları komşu organlardan kolayca ayırt edilebilen, iç yapısı ekodan fakir olduğu belirtilmiştir (11,22,47,60). Aynı özellikler çalışmamızda gözlenen uteruslarda da vardı (Olgu No. 3,5,8,57, Resim -10).

Overleri sonografi ile görmenin zor olduğu kabul edilmektedir (3,4,6,10). Overleri görebilmek için uterus fundusundan yapılan enine kesitte, transducer'in yavaş yavaş lateral alanlara doğru ilerletilmesi ve pulsasyon veren vasa ovarika'ların

bulunarak oryantasyonun sağlanması gerektiği ileri sürülmektedir (3,4,13,14,50,58). Bu çalışmada aynı yöntemi kullanarak overleri sonografik olarak gözleyebildik (Olgu No. 4,5,9)

Kistik over tümörlerinin kolayca görülebileceği, fakat solid olanların tanısında bazan güçlüklerle karşılaşılabilceği savunulmaktadır (11). Bu güçlüklerin subseröz myomların varlığından ya da içi dolu barsağın verebileceği benzer görünümünden kaynaklandığına inanılmaktadır (11,19,28). Bizim çalışmamızda böyle bir güçlükle karşılaşılmamıştır. Saptanan 19 solid tümörün tümünde sonografi ile doğru tanı konulabilmiştir (Tablo -5 ve 9).

Solid tümörlerle kistik tümörleri sonografi ile ayırmanın kolay olduğu kabul edilir (19,21,22). Kistik tümörler sıvı bulundurduklarından ekodan yoksun, sınırları düzgün ve genellikle yuvarlak oluşumlar şeklinedirler (21,24,25,31). Ekoda bir zayıflama (absorbsiyon nedeni ile) olmayacağından tümörlerin arka duvarı çok iyi görülmektedir. Solid tümörlerde ise U.S. dalgaları absorbe edildiğinden tümörün arka kısmı iyi görülmez. Bu durum sonografların dalga gücü artırılarak düzeltilebilir (58). Sonuç olarak : Eğer tümör dalgada zayıflamaya neden oluyorsa ve her tarafını görebilmek için daha güçlü U.S. dalgasına gerek duyuluyorsa soliddir (19,22,24,25,31,41,42,47,50,53,60). Tümörlerin kistik-solid ayırımında bu özelliklerden yararlanarak doğru tanıya gidilebileceğini bizim çalışmamızda da gördük. Kistik over tümörlerine bir örnek olarak verdiğimiz 43 No.'lu olguyu gösteren Resim -2'de, tümör içindeki

ekoda azlık ve tümörün arka duvarındaki eko şiddetlenmesi tipikti. Öte yandan, ekoda zayıflamaya yol açan ve bu nedenle tümör arka duvarının daha zor görüldüğü solid tümörlere örnek olarak 21,58,30,19 No.'lu olguların resimleri çalışmaya alınmıştır (Resim -3,7,8,9).

Benign-malign ayırımının sonografi ile yapılamayacağı kabul edilmekle birlikte, maligniteyi düşündürmesi gereken bazı kriterlere dikkat çekilmektedir. Schillinger (22), Kobayashi (25), Kratochwil (46), Schlensker (47) ve Zanke (60) gibi yazarlar tarafından malignite düşündürmesi gerektiği ileri sürülen kriterler şunlardır :

1. Tümör kenarlarının düzensiz oluşu.
2. Tümör iç yapısında karışıklık ve düzensizliklerin bulunması. İç yapının homojen olmayışı.
3. U.S. dalgalarının aşırı derecede absorbe edilmesi.
4. Tümöre ek olarak asit bulunması.

Bu kriterler bizim çalışmamızda uyguladığımız sonografik gözlemlerde de dikkate alındı. Saptadığımız malign tümörlerin tümünde yukarıda sözü edilen özelliklerden ilk 3'ü görülürken (Örnek : Olgu No. 21, Resim -3 ve Olgu No. 19, Resim- 9) asit sadece iki olguda (Olgu No. 16 ve 41) saptandı. Bu olgularda kesin tanı, korpus uterinin adeno karsinomu ve over karsinomu idiler. Çalışmamızdaki malign olgu sayısının az oluşu nedeni ile sadece elimizdeki sanuçlardan yola çıkarak sonografi ile malignite tanısı konulabileceğini ileri sürmenin doğru olmayacağı kanısındayız.

Rosenberg, jinekolojik tümörlerin sonografi ile tanısı konusunda yaptığı araştırmada, benign olguları % 83, malignleri ise % 17 oranında saptamıştır (41). Biz bu çalışmada benign olgulara % 86,7, malignlere ise % 13,3 oranında rastladık. Elde ettiğimiz değerler Rosenberg'in bildirdiklerine yakındır.

Crespingny (6), Hackelöer (13,14,15) ve Vesper (52) normal ovulasyonu sonografi ile gözlemişler ve gözlem bulgularını FSH, LH değerleri ile karşılaştırmışlardır. Bu çalışmalarda gonadotropin değerlerindeki değişmelerle sonografik ölçümler arasında bir ilişki olduğu kanıtlanmıştır. Sonografinin özellikle hormonal stimülasyon yapılan hastaların izlenmesinde değerli bir yöntem olduğu ileri sürülmektedir (6,13,14,15,50,52,58). Bizim çalışmamızda bir olguda ( Olgu No.9) jinekolojik muayene ile over kisti tanısı konulurken sonografi ile 4 cm çapında bir tarafı kistik değişiklik gösteren over görüldü. Daha sonraki sonografik gözlemlerde, kistik kısmın 3 gün içerisinde kaybolduğunu ve geriye 2,5 cm çapındaki normal over dokusunun kaldığını izledik. Çalışmamızın amacı ovulasyonun sonografi ile saptanması olmamasına karşın, bu gözlemimizin , ovulasyonun U.S. ile görülebileceğini savunan yukarıdaki yazarların görüşleri paralelinde olduğunu belirtmek isteriz.

Büyümüş, fakat içinde fetüs bulunmayan, içi boş ve noktalı görünümdeki uterusun ve uterus dışında amnion kesesinin görülmesinin dış gebeliği akla getirmesi gerektiği ileri sürülmektedir (5,48). Öte yandan, dış gebelik olgularında uterusun içinde pseudo implantasyon halkası denen ve intra uterin

gebeliğin ilk haftalarındaki görünümü andıran bir oluşumun varlığına dikkat çekilmektedir (5,33,48, 54). Uterus içinde bu oluşumun görülmesi yanlış tanıya neden olabilmektedir. Bizim çalışmamızda 1 olguda (Olgu No.60) tubar gebelik saptanmıştır (Resim -5,6).

Myomlar sonografi ile, uterusdan kaynaklanan, kenarları düzgün, dalgalarda zayıflanmaya neden olan ve ekodan kısmen fakir oluşumlar şeklinde görülür-lerken büyüklerinin mesaneye dışarıdan yaptığı baskı izlenebilmektedir (19,22). Bizim çalışmamızda saptanan myomlarda da aynı özellikler gözlemlenmiştir.

Uterusun malign tümörlerinin sonografik görünümü ile ilgili görüş ve düşünceler, malignite tanısında tartışılan özellikleri içermektedir. Bu nedenle burada ayrıca tartışma konusu yapmayı gerekli görmedik.

Abortus tanısında sonografinin bugün elimizde bulunan her türlü tanı yönteminden daha değerli olduğu kabul edilmektedir (59). Bizim çalışmamızda bir olguda (Olgu No.24) sonografi ile abortus inkompletus saptanmıştır. Bu olguda klinik tanı myom uteri idi. Bu gözlemimiz, sonografinin abortusların ayırıcı tanısında değerli bir yöntem olduğu görüşünü desteklemektedir.

Rosenberg(41), büyük pelvik kitlelerin sonografi ile tanısı konulu araştırmasında, bir olguda dolu mesanenin yanlışlıkla kistik tümör olarak saptandığını ve doğru tanının ancak sonografi ile konduğunu yayınlamıştır. Bizim çalışmamızda da buna benzer bir olgu (Olgu No.20, Resim -12) vardır. Rosenberg'in hastasında olduğu gibi bizim hastamızda da mesane atonisi yanılığa yol açan asıl nedendir.

Kistik-solid ayırımında sonografinin değerli bir yöntem olduğu Zacutti tarafından 176 olguluk bir çalışmada kanıtlanmıştı (57). Ayrıca Schillinger (46), jinekolojik tümörlerin yapısal özelliklerini sonografi ile % 93 oranında doğru olarak saptayabildiğini açıklamıştır. Aynı yazar jinekolojik muayene ile % 87 olguda başarı sağladığını belirtmiştir. Zanke (60)'nin araştırmasında ise sonografi % 98, jinekolojik muayene % 85 oranında doğru sonuç vermiştir. Bizim çalışmamızda elde edilen sonuçlar (sonografi için % 98, jinekolojik muayene için % 72) yukarıdaki literatür sonuçlarına yakın değerler göstermektedir.

Jinekolojik muayene ve sonografinin, bulguların lokalizasyonunu saptamadaki başarı oranları literatürdeki yayınlara da konu olmaktadır. Zanke (60), sonografi ile % 92, jinekolojik muayene ile ise % 81 olguda doğru lokalizasyona gittiğini ileri sürmektedir. Schillinger (46) ise % 98 ve % 83'lük değerler bildirilmiştir. Sonografi ile bulguların doğru lokalizasyonu bizim çalışmamızda olguların % 91,7'sinde görülürken, jinekolojik muayene ancak % 83,3'lük bir başarı sağlamıştır.

Tümörlerin büyüklüklerinin saptanmasında sonografi, Schillinger'in çalışmasında (46) % 98 oranında başarı sağlarken, bu değer Zanke'nin (60) araştırmasında % 94'de kalmıştır. Aynı araştırmalarda jinekolojik muayenenin başarısı % 83 ve % 90 gibi değerlere ulaşmıştır. Bizim çalışmamızda sonografi, tümör boyutlarını olguların % 90'ında gerçeğe uygun olarak saptarken, jinekolojik muayene sadece % 55 hastada başarılı olabilmektedir. Sonografi ile elde ettiğimiz oran literatürdekilere uygundur. Fakat jinekolojik muayenedeki başarıımız literatür değerlerinin çok altındadır. Jinekolojik muayenenin bizim çalışmamızda daha kötü görünmesinin nedenlerini şöyle açıklayabiliriz :Çalışmamızda, jinekolojik muayene ile herhangi bir tümör veya organ büyüklüğü saptanan olgularda daha sonra sonografi yapılmış ve bulgular değerlendirilmiştir. Olguların 4'ünde (Olgu No.3,8,51,57) jinekolojik muayenenin patolojik sonuç vermesine karşın, kesin tanı ve sonografik gözlemde normal bulgu elde edilmiştir. Ayrıca 1 olguda saptanan sigma divertikülü ve 2 adet Douglas absesi de değerlendirilmeye sokulmuştur. Yukarıda sözü edilen literatür çalışmalarında ise bu tür olgular değerlendirmeye alınmamışlardır. Bizim çalışmamızdaki , diğer olgular başlığı altında sıraladığımız bu 7 olgu ( Tablo -3) değerlendirme dışı tutulacak olursa jinekolojik muayenenin başarı oranı artacaktır. Buna rağmen bulguların büyüklüklerinin saptanmasında, sonografinin jinekolojik muayeneden daha üstün olduğu bir gerçektir.



Jinekolojik muayene ve sonografi ile saptanan, tümörlerin yapısal özellikleri, lokalizasyonları ve büyüklüklerinin birlikte değerlendirilmesi ile bir tanıya gidilebilmektedir. 199 olguluk araştırmasında bu şekilde tanıya giden Schillinger (46), sonografi ile % 93, jinekolojik muayene ile ise % 84'lük bir başarı sağlamıştır. Zanke'nin (60), 53 hastayı kapsayan benzer bir çalışmada sonografi % 91, jinekolojik muayene % 77 oranında doğru sonuç vermiştir. Thompson ve ark. (51), 100 tümör hastasına ait bulgularında, sonografik olarak 83 olguyu doğru tanımlarlarken, 16 olguda yanılmışlardır. Morley ve Barnett (34), operasyon sonucu kesin tanı koydukları 178 olgudan % 79'unda sonografi ile daha önce tanıya gidebildiklerini belirtmişlerdir. Macheleidt ve Doil (31), A ve B Scan'i birlikte kullanarak 132 olgudan sadece 5'inde yanılmışlardır. Hollaender (19), 93 olguluk tümör serisinde 82 hastada sonografi ile kesin tanıya gittiğini ileri sürmüştür.

Bizim çalışmamızda, jinekolojik muayene ve sonografi verilerinin genel değerlendirmesi sonucu elde ettiğimiz tanıların kesin tanıya uygunluk oranları, sonografi için % 91, jinekolojik muayene için ise % 60 bulunmuştur. Bu değerler, jinekolojik tümörlerin tanısında, sonografinin jinekolojik muayeneden daha üstün olduğunu göstermektedir.

Elde ettiğimiz oranları, yukarıda belirtilen literatür sonuçlarından sadece Schillinger(46) ve Zanke (60)'ninkilerle karşılaştırabiliriz. Çünkü diğer çalışmalarda kullanılan yöntemler ve değerlendirilen kriterler farklılık göstermektedir.

Bu farka karşın, literatürde verilen sonuçların tümü, jinekolojik pelvik tümörlerin tanısında, sonografinin jinekolojik muayeneden daha iyi sonuç verdiği görüşünde birleşmektedir.

Sonografik tanı ile sağladığımız % 91 oranındaki başarı, Schillinger (46) ve Zanke (60)'nin yayınladıkları % 93 ve % 91 değerindeki sonuçlara uygunluk göstermektedir. Öte yandan, jinekolojik muayene ile elde ettiğimiz % 60'lık sonuç, aynı yazarların belirttikleri % 91 ve % 77 oranındaki başarının altındadır. Bu farkın nedeni, bizim çalışmamızda jinekolojik muayenenin, tümör büyüklüklerinin saptanmasında aldığı kötü sonuçtan kaynaklanmaktadır (Konu sahife 53'de tartışılmıştır.). Buna rağmen, çalışmamızda elde ettiğimiz değerlerin, jinekolojik pelvik tümörlerin tanısında, sonografinin jinekolojik muayeneye olan üstünlüğünü göstermesi bakımından önemlidir.

## S O N U Ç

Ultrasonografi, obstetriğin yanı sıra, jinekolojide de tanı amacıyla başarı ile kullanılabilir. Özellikle jinekolojik pelvik tümörlerin tanısında, onların yapısal özelliklerinin, lokalizasyon ve büyüklüklerinin saptanmasında yararlı olduğu savunulmaktadır. Uygulanımı kolay olup hastaların özel bir hazırlığı (mesanenin dolu olması dışında) gerekmemektedir. Jinekolojik muayenenin çeşitli nedenlerle yapılamadığı, güç veya sakıncalı olduğu durumlarda (şişmanlarda, aşırı ağrısı olanlarda, koopere olmayan hastalarda ve çocuklarda) jinekolojik muayenenin yerine kullanılabilir.

Öte yandan jinekolojik muayeneye ek olarak da kullanılmasında yarar vardır. Özellikle jinekolojik pelvik tümörlerin tanısında kendisinden yararlanılmalıdır. Bu tür tümörlerin sonografi ile tanısının yapılmasında sonografinin önemi ve yerinin saptanmaya çalışıldığı bu araştırmada şu sonuçlara varıldı :

Sonografi ile ;

1. Tümörlerin kistik mi yoksa solid mi oldukları büyük bir güvenirlikle saptanabilir.

2. Tümörlerin lokalizasyonları kolayca yapılabilir.

3. Tümör büyüklüklerinin saptanmasında güvenilir sonuçlar verir. Sonuçları jinekolojik muayene ile elde edilenlerden daha doğrudur.

4. Malign-benign ayırımı yapmak zordur. Fakat bazı kriterlerden yararlanılarak malignite tanısı konulabilir.

5. Jinekolojik pelvik tümörlerin tanıların konulmasında, tümörlerin yapı, lokalizasyon ve büyüklüklerinin saptanmasında jinekolojik muayeneden daha üstündür.

6. Halen kullanılmakta olan klinik tanı yöntemlerine eklenmesi ve kendisinden yararlanılması gereken bir tanı aracıdır.

Yukarıda sayılan nedenlerle ;

1. Palpasyonun açıklık getirmediği olgularda,  
2. Tedavi yönteminin önceden kararlaştırılmasında güçlük çekilen büyük tümörlerde (Örnek: Büyük myomlar, kistomlar ve asit gibi) preoperatif olarak,

3. Uterus myomlarının ve overlerin follikül kistlerinin büyümelerinin izlenmesinde,

4. Malign olguların kemoterapi ve radyasyonla tedavisi sırasında büyümelerinin ya da gerilemelerinin izlenmesi amacıyla ve

5. Jinekolojik muayenenin yapılamadığı veya sakıncalı olduğu her olguda sonografiden kesinlikle yararlanılmalıdır.

## Ö Z E T

Remigius Hastanesinin (Leverkusen 3, Batı Almanya) jinekoloji ve doğum kliniğinde, pelvik tümör tanısı konan 60 hastada ultrasonografi uygulanarak, elde edilen veriler, jinekolojik muayene ve klinik tanı bulguları ile karşılaştırılmış ve ultrasonografi bulgularının kesin tanıya uygunluk oranları saptanmıştır. Bu değerler literatürdeki benzer çalışmalara ait sonuçlar ile karşılaştırılarak bulgular tartışılmıştır.

Çalışmada ultrasonografinin, jinekolojik pelvik tümörlerin tanısında, yapı, lokalizasyon ve büyüklüklerinin saptanmasında, klinik tanı ve jinekolojik muayeneden daha üstün olduğu sonucuna varılmıştır.

## L I T E R A T Ü R

1. ABRAMOWSKI, P., STURM, K.W., JUNG, H., AUSTERMANN, R.:  
Der Einfluss der Ultraschall-Langzeitapplikation  
auf das fetale Gehirn.  
Z.Geburtsh.Perinat.,176:286,1972.
2. CALLAGAN, D., ROWLAND, jr.I.C., GOLDMAN, D.E.:  
Ultrasonics Dopplerobservation of the fetal heart.  
Obstet.and Gynec.,23:673,1964.
3. CAMPBELL, S., GOSWAMY, R., GOESSENS, L., WHITEHEAD, M.:  
Real-time ultrasonography for Determination of  
Ovarian Morphology and Volume-A Possible Early  
Screening Test for Ovarian Cancer ?  
Lancet,20:425-426,1982.
4. CAMPBELL, S., GOSWAMY, R., GOESSENS, L., WHITEHEAD, M.:  
Bestimmung ovarialen Morphologie und Grösse-  
Ein mögliches frühes screeningverfahren für das  
Ovarialcarcinom ?  
Abstracta Endokrino-Gynaecologica-Novo,  
6,109-113,1982.
5. CHINCHILIA, C.C., PEMAN, F.C., CARCIA, J.M.J.,  
HERNANDEZ, J.P.:  
Zweidimensionale Echographie mit einem Real-Time-  
Scanner bei Extrauteringraviditaeten.  
Geburtsh.u.Frauenheilk.37,393-405,1977.

6. CRESPIGNY, L.C., O'HERLIHY, C., ROBINSON, H.P.:  
Ultrasonic observation of mechanism of human ovulation.  
Am.J.Obstet.Gynecol.139:636,1981.
7. DONALD, I., BROWN, T.G.:  
Demonstration of tissue interfaces within the body by ultrasonic echo sounding.  
Brit.J.Radiol.34:539,1961.
8. DONALD, I.:  
Use of ultrasonics in diagnosis of Abdominal Swellings.  
Brit.med.J.II:1154,1963.
9. DUSSIK, K.T.:  
Ultraschall-Diagnostik, insbesondere bei Gehirn-erkrankungen, mittels Hypersonographie.  
Z.phys.Ther.1:140,1948.
10. DUSSIK, K.T.:  
Über die Möglichkeit hochfrequente mechanische Schwingungen als diagnostisches Hilfsmittel zu verwerten.  
Z.ges.Neurol.Psychiat.174:153,1942.
11. ELLING, D., KOBBS, K.:  
Erfahrungen bei der Anwendung des Ultraschall-B-Bildverfahrens zur Exploration des kleinen Beckens.  
Zbl.Gynaekol.103:1129-1141,1981.

12. FRENCH, L.A., WILD, J.J., NEAL, D. :  
Detection of cerebral tumors by ultrasonic pulses.  
Cancer (N.Y.), 3:705, 1950.
13. HACKELÖER, B.J., FLEMING, R., ROBINSON, H.P., ADAM, A.H.,  
COUTTS, J.R.T. :  
Correlation of ultrasonic and endocrinologic  
assessment of human follicular development.  
Am.J.Obstet.Gynecol., 135:122-128, 1979.
14. HACKELÖER, B.J., NITSCHKE, E., DAUME, E., STURM, G.,  
BUCHHOLZ, R. :  
Ultraschalldarstellung von Ovarveränderungen  
bei Gonadotropinstimulierung.  
Geburtsh.u.Frauenheilk., 37:185-190, 1977.
15. HACKELÖER, B.J., ROBINSON, H.P. :  
Ultraschalldarstellung des wachsenden Follikels  
und Corpus Luteum im normalen physiologischen  
Zyklus.  
Geburtsh.u.Frauenheilk., 38:163-168, 1978.
16. HILL, L.M., BRECKLE, R. :  
The Trendelenburg position for obstetric ultra-  
sound.  
Am.J.Obstet.Gynecol., 138:1129, 1980.
17. HINSELMANN, M. :  
Die Leistungsfähigkeit der Ultraschalldiagnos-  
tischen Koffergeraete mit elektronischem Bild-  
aufbau (multielementscanner) für die Routinediag-  
nostik in der Praxis.  
Gynaekologe, 11:10-13, 1978.



18. HOLLÄENDER, H. J. :  
Die Ultraschalldiagnostik während der Schwangerschaft.  
Klinik der Frauenheilkunde, Band VI, Stand 1975,  
Urban und Schwarzenberg, München-Berlin-Wien.
19. HOLLÄENDER, H. J. :  
Nachweis und Differentialdiagnostik intraabdominaler Tumoren mittels Ultraschall.  
Med. Klinik, 63:1175-1180, 1968.
20. JOHNSON, W. L., STEGAL, H. F., LEIN, J. N. R., RUSHMER, F. :  
Detection of live in early pregnancy with an ultrasonic Doppler flowmeter.  
Obstet. and Gynec., 26, 305, 1965.
21. KEPP/STÄEMMLER:  
Lehrbuch der Gynaekologie.  
Georg-Thieme Verlag Stuttgart-New York, 1982.
22. KOBAYASHI, M., HELLMAN, L. M., CROMB, E. :  
Atlas of Ultrasonography in Obstetrics and Gynecology.  
Appleton-Century-Crofts-New York, 1972.
23. KOSSOFF, G., ROBINSON, D. E., LIU, C. N., GARRETT, W. J. :  
Design criteria for ultrasonic visualization Systems.  
Ultrasonics., 2:29, 1964.
24. KRATOCHWIL, A. :  
Ultraschalldiagnostik in Geburtshilfe und Gynaekologie.  
Georg Thieme Verlag-Stuttgart, 1968.

25. KRATOCHWIL, A.:  
Ultraschalldiagnostik in der Gynaekologie.  
Gynaekologe, 9:166-188, 1976.
26. KRATOCHWIL, A., ALTMANN, G., WOLLMANN, G.:  
Ultraschalldiagnostik von Adnextumoren.  
Wiener klin. Wochenschr, 90:569-575, 1978.
27. KRATOCHWIL, A.:  
Möglichkeiten der Ultraschalldiagnostik in der  
Geburtshilfe und Gynaekologie.  
Wien. klin. Wochenschr., 78:190, 1966.
28. LOCH, E.G.:  
Genetische Gefaehrdung durch Ultraschalldiagnostik ?  
Fortschr. med., 91:59, 1973.
29. LUDWIG, G.D., STRUTHERS, F.W.:  
Considerations underlying the use of ultrasound  
to detect gallstones and foreign bodies in tissue.  
Report No.4, Project NM 004 001,  
Nav. Med. Res. Inst., Zit. nach Herrick u. Krusen, 1949.
30. LUTZ, H., MEUDT, R.:  
Ultraschallfibel.  
Springer-Verlag, Berlin-Heidelberg-New York, 1981.
31. MACHELEIDI, R., DOIL, R.:  
Diagnostik mit Hilfe des Ultraschalls in der  
Gynaekologie.  
Zbl. Gynaekol., 42:1457-1459, 1971.

32. MCGOWAN, L. :  
Gynecologic oncology.  
Appleton-Century-Crofts, 283-331, 1978.
33. MEYENBURG, M., LANGE, J. :  
Ultraschall-schnittbildtechnik-eine Methode zur  
Erfassung der ektopen Graviditaet ?  
Geburtsh.u.Frauenheilk., 38:1032-1037, 1978.
34. MORLEY, P., BARNETT, E. :  
The use of ultrasound for the Diagnosis of  
pelvic masses.  
Brit.J.Radiol., 43:144, 1970.
35. MUNDT, G.H., HUGHES, W.F. :  
Ultrasonics in ocular diagnosis.  
Am.J.Ophtal., 41:488, 1956.
36. MURAM, D., GILLESON, M., WALTERS, J., H. :  
Myomas of the uterus in Pregnancy: Ultrasonographic  
follow-up.  
Am.J.Obstet.Gynecol., 138:16, 1980.
37. O'HERIHY, C., de CRESPIGNY, L.Ch., LEOPATA, A.,  
JOHNSTON, I., HOULT, I., ROBINSON, H. :  
Pre-ovulatory follicular size: A comparison of  
ultrasound and laparoscopic measurements.  
Fertil.Steril., 34:24, 1980.
38. PLATT, L.D., MANNING, F.A., HILL, L.M. :  
Simultaneous real-time ultrasound scanning and  
pelvic examination in assesment of pelvic disease.  
Am.J.Obstet.Gynecol., 136:693, 1980.

39. RENOLD, E., WAGENBICHLER, P.:  
Zur Diagnostik einer Tubargraviditaet mit der  
Ultraschalltechnik.  
Geburtsh.u.Frauenheilk., 35:55-58, 1975.
40. RICHTER, H.P., ARNAULD, V.:  
Direktionale Doppler-Sonographie, Ein Leitfaden  
für die Praxis.  
Kranzbühler, Hamburg, 1980.
41. ROSENBERG, E.R., TROUGHT, W.S.:  
The ultrasonographic evaluation of large cystic  
pelvic masses.  
Am.J.Obstet.Gynecol., 139:579, 1981.
42. RUPPIN, E., CHELIUS, H.H.:  
Einige Kriterien der Sonographie gynaekologischer  
Tumoren.  
Geburtsh.u.Frauenheilk., 34:540-550, 1974.
43. SAMUELS, B.I., SILVER, T.M.:  
Diagnostik ultrasound in the evaluation of  
with gynecologic cancer.  
Surg.Clin.North Am., 58:3, 1978.
44. SATOMURA, S.:  
Ultrasonic Doppler method for the inspection of  
cardiac functions.  
J.acoust.Soc.Amer., 29:1181, 1957.
45. SCHILLINGER, H.:  
Apparative und methodische Aspekte der Ultraso-  
nographie in der Geburtshilfe und Gynaekologie.  
Gynaekologe, 11:2-9, 1978.

46. SCHILLINGER, H., WODE, J., RÖBSCHLAEGER, G.:  
Aussagewert der Ultrasonographie in der gynaekologischen Tumordiagnostik.  
Geburtsh.u.Frauenheilk., 34:540-550, 1974.
47. SCHLENSKER, K.H.:  
Atlas of Ultrasonic Diagnosis in Obstetrics and Gynaecology.  
Georg Thieme Verlag, Stuttgart, 1975.
48. SCHLENSKER, K.H.:  
Ultraschalldiagnostik bei Verdacht auf Extrauterin Graviditaet.  
Geburtsh.u.Frauenheilk., 35:245-253, 1975.
49. SCHLENSKER, K.H.:  
Zur Bedeutung der Intensitaetsmessung diagnostischer Ultraschallgeraete für die Geburtshilfe.  
Geburtsh.u.Frauenheilk., 40:778-783, 1980.
50. TERINDE, R., MÜLLER, J.E.A., HACKELÖER., HANSMANN, M., KOZLOWSKI, P., LOCH, E.G.:  
Ultraschall-Seminar, MEDICA, Universitaets-Frauenklinik-Düsseldorf, 1981.
51. THOMPSON, H.E., HOLMES, J.H.:  
Ultrasound as a diagnostic aid in disease of the pelvic masses.  
Am.J.Obstet.Gynecol., 98:472, 1967.
52. VESPER, B., SCHULTE, H.R.:  
Ultraschallverlaufskontrollen bei Überstimulierung unter Gonadotropintherapie.  
Zbl.Gynaekol., 102:791-796, 1980.

53. WAGNER, H., SCHMIDT, E.H.:  
Kurze Einführung in die Ultraschalldiagnostik  
in Geburtshilfe und Gynaekologie.  
Frauenklinik der Wilhelms-Universität-Münster, 1982.
54. WEINRAUB, Z., LANGER, Y., LETKO, Y., BUKOVSKY, I.,  
CASPI, E.:  
Falscher intrauteriner Fruchtsack in der Ultra-  
schalldiagnostik der Extrauteringravidaet.  
Geburtsh.u.Frauenheilk, 41:642-644, 1981.
55. WILD, J.J.:  
The use of ultrasonic pulses for the measurement  
of biologic tissues and the detection of tissue  
density changes.  
Surgery, 27:183, 1950.
56. WILLOCKS, J.:  
The use of ultrasonic cephalometry.  
Proc. roy. Soc. Med., 55:640, 1962.
57. ZACUTTI, A., BRUGNOLI, C.A.:  
L'impiego deli ultrasouni nella diagnostica delle  
tumofazioni pelviche.  
Minerva ginec., 22:722, 1970.
58. ZANDER, J., BAUMGAERTNER, M.:  
Grundseminar für Ultraschalldiagnostik in der  
Geburtshilfe und Gynaekologie. I. Frauenklinik  
der Universität-München, 1982.

59. ZANKE, S., EICHHORN, K. H., GÜNTHER, M.:

Zur ultrasonographischen Differentialdiagnose  
des Abortus imminens.

Zbl. Gynaekol., 101:1523-1527, 1979.

60. ZANKE, S., MEINHOLD, P., EICHHORN, K. H.:

Praeoperative Differentialdiagnose von gynaeko-  
logischen Tumoren durch Ultraschall.

Zbl. Gynaekol., 102, 990-999, 1980.